



AWMF-Register Nr.	088/002	Klasse:	S2k
--------------------------	----------------	----------------	------------

Operative Therapie maligner Schilddrüsenerkrankungen

Version vom 09. November 2012

**Federführende Fachgesellschaft
Deutsche Gesellschaft für Allgemein- und Viszeralchirurgie (DGAV)**

**Beteiligte Fachgesellschaften
Deutsche Gesellschaft für Endokrinologie
Deutsche Gesellschaft für Nuklearmedizin
Deutsche Ges. für Hämatologie und Onkologie (DGHO)
Deutschen Ges. für Kinderendokrinologie und -diabetologie (DGKED) e.V.
Deutschen Ges. für Radioonkologie e.V. (DEGRO)
Bundesverband Deutscher Pathologen e.V./Deutsche Ges. für Pathologie
Schilddrüsenbundesverband - Die Schmetterlinge e. V.
Ohne Schilddrüse leben e.V., Bundesweites Selbsthilfe-Forum
Schilddrüsenkrebs**

Inhaltsverzeichnis

Vorwort	4
Anwendungshinweise, Geltungsbereich und Zweck der Leitlinie.....	4
Ziele der Leitlinie	4
1. Methodik.....	4
1.1. Zusammensetzung der Leitliniengruppe, Beteiligung von Interessengruppen.....	5
1.2. Formulierung der Empfehlungen und Konsensusfindung	6
1.3. Verbreitung, Implementierung und Evaluierung.....	8
1.4. Finanzierung der Leitlinie und Darlegung möglicher Interessenskonflikte	8
1.5. Gültigkeitsdauer und Aktualisierungsverfahren	8
2. Empfehlungen.....	9
2.1. Präambel.....	9
2.2. Präoperative Diagnostik.....	10
2.2.1 Anamnese und klinischer Untersuchungsbefund	10
2.2.2 Sonographie	10
2.2.3 Szintigraphie, PET/CT.....	11
2.2.4 Ergänzende bildgebende und endoskopische Diagnostik	11
2.2.5 Laryngoskopie	12
2.2.6 Kalzium.....	12
2.2.7 Kalzitonin	13
2.2.8 Thyreoglobulin (TG)	14
2.2.9 Feinnadelpunktion (FNP) und Zytologie	14
2.2.10 Biopsie.....	15
2.3. Klassifikation der lokoregionären Lymphknoten und Terminologie der Resektionsverfahren	16
2.3.1 Klassifikation der lokoregionären Lymphknoten	16
2.3.2 Terminologie der Resektionsverfahren	19
2.4. Papilläre Karzinome (PTC).....	20
2.4.1 Häufigkeit, klinische Besonderheiten, Pathologie	20
2.4.2 Papilläre Mikrokarzinome (≤ 10 mm, PTMC) ohne Metastasen.....	21
2.4.3 Papilläre Karzinome > 10 mm und metastasierte PTC jeder Primärtumorgröße	23
2.4.4 Komplettierungsoperation beim postoperativen Zufallsbefund eines PTC	28
2.4.5 Besondere Formen des PTC.....	29

2.4.6	Nachsorge, Rezidivtherapie, Fernmetastasenchirurgie	31
2.5	Follikuläre Karzinome (FTC)	32
2.5.1	Häufigkeit, klinische Besonderheiten, Pathologie	32
2.5.2	Minimal-invasives follikuläres Karzinom (MIFTC)	32
2.5.3	Breit-invasives follikuläres Schilddrüsenkarzinom (WIFTC)	34
2.5.4	Besondere Formen des FTC	36
2.6	Gering differenzierte Karzinome (PDTC)	37
2.6.1	Häufigkeit, klinische Besonderheiten, Pathologie	37
2.6.2	Chirurgische Therapie	38
2.6.3	Nachsorge, Rezidivtherapie, Fernmetastasenchirurgie	39
2.7	Undifferenzierte (anaplastische) Karzinome (UTC)	39
2.7.1	Häufigkeit, klinische Besonderheiten, Pathologie	39
2.7.2	Chirurgische Therapie	40
2.7.3	Nachsorge, Rezidivtherapie, Fernmetastasenchirurgie	42
2.8	Medulläre Karzinome (MTC)	42
2.8.1	Häufigkeit, klinische Besonderheiten, Pathologie	42
2.8.2	Sporadisches MTC	43
2.8.3	Hereditäres MTC	47
2.8.4	Nachsorge, Rezidivchirurgie, Fernmetastasenchirurgie	50
2.9	Lymphome	51
2.9.1	Häufigkeit, klinische Besonderheiten, Pathologie	51
2.9.2	Differentialdiagnostik	52
2.9.3	Stellenwert der Chirurgie	53
2.10	Schilddrüsenmetastasen extrathyreoidaler Primärtumoren	54
2.10.1	Häufigkeit, klinische Besonderheiten, Pathologie	54
2.10.2	Differentialdiagnostik	55
2.10.3	Metastasen von Nierenzellkarzinomen	56
2.10.4	Metastasen von Karzinomen der Lunge, Mamma und anderen soliden Primärtumoren	56
3.	Anhang	58
4.	Literatur	59

Vorwort

6 medizinische Fachgesellschaften und Organisationen haben sich zusammengefunden, um die früheren Empfehlungen zur chirurgischen Therapie der bösartigen Schilddrüsenerkrankungen zu aktualisieren und in einer gemeinsamen S2-Leitlinie zur "operativen Therapie bösartiger Schilddrüsenerkrankungen" zusammenzufassen. Ziel war, evidenzbasierte und praxistaugliche Empfehlungen zur operativen Therapie bösartiger Schilddrüsenerkrankungen zu entwickeln.

Anwendungshinweise, Geltungsbereich und Zweck der Leitlinie

Die Leitlinie besteht aus folgenden Dokumenten:

Langversion mit Empfehlungstexten, Hintergrundinformationen und ausführlichem Bericht zur Methodik (**Leitlinienreport**)

Kurzversion mit den wichtigsten Empfehlungen und Tabellen in Kurzform

Beide Dokumente sind im Internet frei verfügbar (<http://awmf-leitlinien.de>, Registernummer 088 - 002).

Die Leitlinie bezieht sich auf Patienten jeglichen Alters der operativen Medizin, die bedingt durch bösartige Schilddrüsenerkrankungen einer chirurgischen Therapie bedürfen.

Zum Adressatenkreis der Leitlinie gehören in erster Linie Allgemein- und Viszeralchirurgen aber auch alle in konservativen und operativen Fachgebieten tätigen Ärzte im ambulanten und stationären Versorgungsbereich, Rehabilitations- und Allgemeinmediziner. Die Leitlinie richtet sich ebenfalls an interessierte Patienten mit dem Ziel, den Kenntnisstand über Indikationen und Methoden der Behandlung bösartiger Schilddrüsenerkrankungen zu verbessern und den Betroffenen eine partizipative Entscheidungsfindung zu ermöglichen.

Sämtliche Leitlinien der wissenschaftlichen medizinischen Fachgesellschaften sind für Ärzte rechtlich nicht bindend und haben daher weder haftungsbegründende noch haftungsbefreiende Wirkung. Was im juristischen Sinne den ärztlichen Standard in der konkreten Behandlung eines Patienten darstellt, kann nur im Einzelfall entschieden werden.

Ziele der Leitlinie

Das Ziel der Leitlinie ist, eine möglichst effektive chirurgische Therapie bösartiger Schilddrüsenerkrankungen zu empfehlen. Die medizinische Effektivität eines Verfahrens wird bestimmt durch die Balance aus positiven Effekten (insbesondere Vermeidung schilddrüsenspezifischer Sekundärkomplikationen) und negativen Effekten (insbesondere chirurgische Komplikationen). Aspekte der Effizienz und Ökonomie wurden mitberücksichtigt, waren aber nie primär entscheidungsbestimmend. Auch organisatorische und juristische Aspekte werden mit betrachtet.

Die Leitlinie nimmt insbesondere zu folgenden Fragen Stellung:

- Welche Indikationen zur chirurgischen Therapie bösartiger Schilddrüsenerkrankungen bestehen?
- Bestehen effektive alternative Therapieoptionen zur chirurgischen Behandlung?
- Welche diagnostischen Maßnahmen sind prä- und intraoperativ erforderlich?
- Welche Methoden der Schilddrüsenresektion und Lymphadenektomie sollten angewandt werden?
- Welche Maßnahmen sind im Rahmen der postoperativen Nachsorge erforderlich?

1. Methodik

Der Entwicklung der vorliegenden Leitlinie ging die Verabschiedung von Handlungsempfehlungen durch Expertengruppen voraus (S1-Leitlinien, Grundlagen der Chirurgie G70, Beilage zu den Mitteilungen der Dt. Ges. f. Chirurgie, Heft 3/1996, Balingen 1996; Forum Dt. Krebsgesellschaft (12) 1/1997, S. 14-21).

Nach den Vorgaben für eine S2-Leitlinie gemäß der AWMF-Klassifikation wurden die bisherigen Leitlinienempfehlungen zwischen November 2010 und November 2012 auf der Basis systematischer Literaturrecherchen und -bewertungen überprüft und vollständig überarbeitet. Grundlage dieses Prozesses war das Regelwerk der AWMF (<http://www.awmf-leitlinien.de>) sowie die im Deutschen

Instrument zur methodischen Leitlinien-Bewertung von AWMF und ÄZQ (DELBI, <http://www.delbi.de>) formulierten Anforderungen.

1.1. Zusammensetzung der Leitliniengruppe, Beteiligung von Interessengruppen

Die Organisation der Leitlinienentwicklung übernahmen:

Prof. Dr. Dralle, Halle (Koordinator, Leitliniensekretariat, Evidenzrecherche und -bewertung)

Prof. Dr. T. J. Musholt, Mainz (Koordinator, Moderation, Evidenzrecherche und -bewertung)

Die Leitliniengruppe wurde von dem Koordinator (Prof. Musholt) einberufen. Gemäß den AWMF Vorgaben wurde sie multidisziplinär und für den Adressatenkreis repräsentativ zusammengesetzt.

Zur Aktualisierung der Leitlinien wurde zunächst eine Expertenkommission der Chirurgischen Arbeitsgemeinschaft Endokrinologie (CAEK) einberufen. Zur ständigen fachjuristischen Beratung wurde Rechtsanwalt P. Schabram, Freiburg, als externer Experte in die Leitliniengruppe berufen. Anschließend wurden die Vorstände beteiligter Fachgesellschaften für Endokrinologie, Kinderendokrinologie und –diabetologie, Nuklearmedizin, Pathologie, Radioonkologie, Hämatologie und Onkologie sowie Selbsthilfegruppen (Schilddrüsenbundesverband - Die Schmetterlinge e. V., Ohne Schilddrüse leben e.V., Schilddrüsen-Liga Deutschland e.V.) angesprochen und gebeten Vertreter für eine Konsensus-Sitzung zu benennen. Die Vorstände der Fachgesellschaften und Organisationen nominierten Experten zur inhaltlichen Arbeit an der Leitlinie und bestätigten schriftlich deren Stimmrecht für die Konsentierung der Leitlinieninhalte (Mandat). Das erstellte Manuskript der Leitlinien wurde den Fachgesellschaften und Selbsthilfegruppen sowie den benannten Vertretern zur Verfügung gestellt.

Das Projekt wurde im November 2010 über das Anmeldeverzeichnis der AWMF im Internet (www.awmf-leitlinien.de, AWMF-Registernummer 088 - 002) öffentlich ausgeschrieben, um interessierten Gruppen eine Beteiligung und/oder Kommentierung zu ermöglichen. Im Rahmen der Konsensuskonferenz am 22.10.2012 wurde die Repräsentativität der Gruppe zur Entwicklung der S2-Leitlinie durch die Leitliniengruppe geprüft. Ein Nachbenennungsverfahren wurde als nicht erforderlich angesehen. Eine Übersicht der Zusammensetzung der Leitliniengruppe ist in Tabelle I dargestellt.

Tabelle I:

Arbeitsgruppe der CAEK	Sitzungen
Dr. Th. Clerici, St. Gallen	12.06.2010, Berlin
Prof. H. Dralle, Halle	16.10.2010, Berlin
Prof. A. Frilling, London	18.12.2010, Berlin
Prof. P. E. Goretzki, Neuss	26.02.2011, Berlin
Prof. M. Hermann, Wien	10.03.2010, Rheinsberg
Prof. J. Kußmann, Hamburg	16.04.2011, Berlin
PD Dr. K. Lorenz, Halle	20.10.2012, Mainz, Konsensus Sitzung
Prof. T. J. Musholt, Mainz	
Prof. B. Niederle, Wien	
Prof. Chr. Nies, Osnabrück	
Prof. D. Simon, Duisburg	
Dr. J. Schabram, Gießen	
RA P. Schabram, Freiburg	
Prof. Chr. Scheuba, Wien	
Prof. Th. Steinmüller, Berlin	
Prof. A. W. Trupka, Starnberg	
Prof. A. Zielke, Offenbach	

Vertreter der Fachgesellschaften und Organisationen:

Prof. Schober, Münster	Moderation der Konsensussitzung
Prof. Schmoll, Halle	Deutsche Ges. für Hämatologie und Onkologie (DGHO)
Dr. Mühlenberg, Krefeld	Deutschen Ges. für Kinderendokrinologie und -diabetologie (DGKED) e.V.
Prof. Vordermark	Deutschen Ges. für Radioonkologie e.V. (DEGRO)
Prof. Schmidt, Essen	Bundesverband Deutscher Pathologen e.V./Deutsche Ges. für Pathologie
Prof. Luster, Ulm	Deutsche Ges. für Nuklearmedizin (DGN) / Sektion Schilddrüse der DGE
Prof. Karges, Aachen	Sektion Schilddrüse der Deutschen Ges. für Endokrinologie (DGE)
K. Wosniack	Schilddrüsenbundesverband - Die Schmetterlinge e. V.
H. Rimmele	Ohne Schilddrüse leben e.V., Bundesweites Selbsthilfe-Forum Schilddrüsenkrebs

1.2. Formulierung der Empfehlungen und Konsensfindung

Primär wurde die bestehende S1-Leitlinie herangezogen und eine Literaturrecherche durchgeführt, welche Basis für eine synoptische Gegenüberstellung einer alten sowie einer aktualisierten Form der Leitlinie war. Eine Pubmed-Recherche mit den Schlüsselwörtern "Guidelines" + "Thyroid" + "Carcinoma" im Zeitraum von 2000 - 2010 führt zu insgesamt 570 Treffern. Die Publikationen stellen jedoch nur zu einem sehr geringen Teil tatsächlich Evidenz-basierte Leitlinien zur Schilddrüsenchirurgie dar und sind daher nur bedingt verwertbar. Klinische Studien zur operativen Therapie bösartiger Schilddrüsenerkrankungen liegen überwiegend nur als retrospektive Analysen (Evidenzlevel III) vor und nur in Ausnahmefällen als randomisierte prospektive Studien (Evidenzlevel I und II). Die vorhandene Literatur wurde durch umfangreiche Metareview-Analysen, welche Grundlage bestehender Empfehlungen der American Thyroid Association waren, erst kürzlich bewertet. Die bestehenden Empfehlungen der American Thyroid Association, basieren auf einer umfangreichen Literaturanalysen mit Bewertung der Evidenzlevel gültigen Empfehlungen zur Therapie von Schilddrüsenerkrankungen dar. Die bestehenden S1-Leitlinien wurden daher in Anlehnung an die Empfehlungen der American Thyroid Association, der American Association of Clinical Endocrinologists und Associazione Medici Endocrinologi, der European Thyroid Association und der British Thyroid Association sowie publizierter Metareview-Analysen aktualisiert. Die Leitlinie wurde zusätzlich mit der Leitlinie (Nr. 003/002) zur operativen Therapie benigner Schilddrüsenerkrankungen abgestimmt. Die Literatur ist folgenden Quellennachweisen zu entnehmen:

1. American Association of Clinical Endocrinologists and Associazione Medici Endocrinologi Medical Guidelines for Clinical Practice for the Diagnosis and Management of Thyroid Nodules. *Endocrine Practice* 2006; **12**:63–102.
2. Musholt TJ, Clerici T, Dralle H et al. German Association of Endocrine Surgeons practice guidelines for the surgical treatment of benign thyroid disease. *Langenbecks Arch Surg* 2011; **396**: 639 – 649
3. Cooper DS, Doherty GM, Haugen BR, Kloos RT, Lee SL, Mandel SJ, Mazzaferri EL, McIver B, Sherman SI & Tuttle RM. Management guidelines for patients with thyroid nodules and differentiated thyroid cancer. *Thyroid* 2006; **16**:109–142.
4. Cooper DS, Doherty GM, Haugen BR, Kloos RT, Lee SL, Mandel SJ, Mazzaferri EL, McIver B, Pacini F, Schlumberger M, Sherman SI, Steward DL & Tuttle RM. Revised American Thyroid Association management guidelines for patients with thyroid nodules and differentiated thyroid cancer. *Thyroid* 2009; **19**: 1167-214
5. Pacini F, Schlumberger M, Dralle H, Elisei R, Smit JW & Wiersinga W. European Consensus for the management of patients with differentiated thyroid carcinoma of the follicular epithelium. *European Journal of Endocrinology* 2006; **154**:787–803.
6. British Thyroid Association & Royal College of Physicians. Guidelines for management of thyroid cancer. <http://www.btf-thyroid.org/Accessed December 1, 2007>.
http://www.british-thyroid-association.org/news/Docs/Thyroid_cancer_guidelines_2007.pdf

7. Robbins KT, Shaha AR, Medina JE et al. Consensus statement on the classification and terminology of neck dissection. Arch Otolaryngol Head Neck Surg 2008; 134: 536 – 538
8. Carty SE, Cooper DS, Doherty GM et al. Consensus statement on the terminology and classification of central neck dissection for thyroid cancer. Thyroid 2009; 19: 1153 – 1158
9. Kloos RT, Eng C, Evans DB et al. Medullary thyroid cancer: Management guidelines of the American Thyroid Association. Thyroid 2009; 19: 565 – 612
10. Pacini F, Schlumberger M, Dralle H et al. European consensus for the management of the patients with differentiated thyroid carcinoma of the follicular epithelium. Eur J Endocrinol 2006; 154: 787 – 803
11. Dutch Association of comprehensive cancer centres thyroid cancer. National evidence-based guideline. Version 1.0. 2007. <http://www.oncoline.nl>
12. Luster M, Clarke SE, Dietlein M et al. Guidelines for radioiodine therapy of differentiated thyroid cancer. Eur J Nucl Med Mol Imaging 2008; 35: 1941 – 1959
13. Takami H, Ito Y, Okamoto T et al. Therapeutic strategy for differentiated thyroid carcinoma in Japan based on a newly established guideline managed by Japanese Society of Thyroid Surgeons and Japanese Association of Endocrine Surgeons. World J Surg 2011; 35: 111 – 121
14. Karges W, Dralle H, Raue F et al. Calcitonin measurement to detect medullary thyroid carcinoma in nodular goiter: German evidence-based consensus recommendation. Exp Clin Endocrinol Diab 2004; 112: 52 - 58
15. Scheuba C, Kaserer K, Moritz A et al. Sporadic hypercalcitoninemia: clinical and therapeutic consequences. Endocr Rel Cancer 2009; 16: 243 – 253
16. Machens A, Hoffmann F, Sekulla C et al. Importance of gender-specific calcitonin thresholds in screening for occult sporadic medullary thyroid cancer. Endocr Rel Cancer 2009; 16: 1291 - 1298
17. Clerici T, Kolb W, Beutner U et al. German Association of Endocrine Surgeons. Diagnosis and treatment of small follicular thyroid carcinomas. Br J Surg 2010; 97: 839 - 844
18. Volante M, Papotti M. Poorly differentiated thyroid carcinoma: 5 years after the 2004 WHO classification of endocrine tumours. Endocr Pathol 2010; 21: 1 – 6

Weitere publizierte Studien wurden entsprechend dem Literaturverzeichnis hinzugezogen. Bei der Darstellung der Inhalte wurde zwischen Kernaussagen/Schlüsselempfehlungen, deren Herleitung und der Darstellung der Primärliteratur (Evidenzangaben) unterschieden. Bei den Empfehlungen wird zwischen Empfehlungsgraden unterschieden, deren unterschiedliche Qualität bzw. Härte durch die Formulierung (z.B. "soll", "sollte", "kann") ausgedrückt wird. Empfehlungen *gegen* eine Intervention werden entsprechend sprachlich ausgedrückt. In der Regel bestimmt die Qualität der Evidenz (Evidenzstärke) den Empfehlungsgrad. D.h. eine Empfehlung auf Basis einer mittleren Evidenzstärke ist in der Regel mit einem mittleren Empfehlungsgrad verknüpft.

Der Ablauf des Konsensusverfahrens:

- mehrfache stille Durchsicht des Leitlinienmanuskripts (Gesamtentwurf);
- Registrierung der Stellungnahmen und Alternativvorschläge aller Teilnehmer zu allen Aussagen und Empfehlungen im Einzelumlaufverfahren durch den Koordinator und Erstellung von Konsentexten auf der Basis der Vorschläge.
- Vorherabstimmung aller Empfehlungen und Empfehlungsgrade sowie der genannten Alternativen;

- Mehrfache Konsenskonferenzen (Tabelle 1) mit ausführlicher Diskussion und Abstimmungen zu kontroversen Punkten. Die Konsensuskonferenzen wurden durch den Koordinator moderiert. Zuvor schriftlich eingegangene Einwände wurden zur Diskussion gestellt. Zum Abschluss der Diskussion erfolgte jeweils eine Abstimmung, wobei in der Regel eine Zustimmung von mehr als 75% bestand.
- Zirkulierung des konsentierten Manuskriptes an alle Mitglieder der Leitliniengruppe sowie der Vertreter der Fachgesellschaften und Organisationen mit der Möglichkeit zu Stellungnahmen und Alternativvorschlägen
- Vorstellung der Leitlinien im Rahmen der 6. Herbsttagung der Deutschen Gesellschaft für Allgemein- und Viszeralchirurgie, Hamburg, 19. – 22. September 2012.
- Abschließende Konsensuskonferenz unter Beteiligung aller Mitglieder der Leitliniengruppe sowie der Vertreter der Fachgesellschaften und Organisationen mit Diskussion und Abstimmungen zu kontroversen Punkten und endgültige Abstimmung über das gesamte Manuskript. Alle Empfehlungen wurden im "starken Konsens" (Zustimmung von > 95% der Teilnehmer) oder im Konsens (Zustimmung von > 75% der Teilnehmer) verabschiedet.
- Vorlage des Manuskriptes beim Vorstand der Deutschen Gesellschaft für Allgemein- und Viszeralchirurgie (DGAV) mit der Möglichkeit zu Stellungnahmen und Alternativvorschlägen.

1.3 Verbreitung, Implementierung und Evaluierung

Die S2-Leitlinie operative Therapie der bösartigen Schilddrüsenerkrankungen wird als Langversion einschließlich Leitlinienreport kostenfrei über die Internetseite der AWMF zur Verfügung gestellt. Darüber hinaus wird sie in folgenden Formaten publiziert:

- Langversion als Beitrag einer englischsprachigen und deutschsprachigen Zeitschrift mit Peer-review-Verfahren
- Kurzversion fachspezifisch in den entsprechenden Organen der Fachgesellschaften

1.4 Finanzierung der Leitlinie und Darlegung möglicher Interessenskonflikte

Die Erstellung der Leitlinie erfolgte in redaktioneller Unabhängigkeit.

Fördermittel wurden nicht bereitgestellt.

Der Universitätsmedizin Mainz ist zu danken für die kostenfreie Überlassung von Räumlichkeiten und Technik für die Arbeitstreffen der Leitliniengruppe.

Alle Teilnehmer der Konsensuskonferenz legten potenzielle Interessenkonflikte schriftlich anhand eines Formblatts offen (siehe Anhang) um der Gefahr von Verzerrungen entgegenzutreten. Eine Zusammenfassung der Ergebnisse ist im Anhang (Abschnitt 3) dargestellt. Die Erklärungen liegen dem Leitlinienkoordinator und der AWMF vor. Die Leitlinienkoordinatoren haben alle Erklärungen geprüft und keine Hinweise auf eine etwaige Befangenheit der Beteiligten festgestellt. Darüber hinaus gewährleistete die heterogene Zusammensetzung der Leitlinienruppe ein objektives Konsensusverfahren.

Den Autoren und Teilnehmern am Konsensusverfahren ist sehr zu danken für ihre ausschließlich ehrenamtliche Arbeit.

1.5. Gültigkeitsdauer und Aktualisierungsverfahren

Die Leitlinie wird laufend aktualisiert. Spätestens im **Herbst 2016 erfolgt eine vollständige Revision**. Verantwortlich für das Aktualisierungsverfahren sind die Koordinatoren. Neu erscheinende wissenschaftliche Erkenntnisse werden von der Leitliniengruppe beobachtet und sich hieraus ergebende **zwischenzeitliche Neuerungen/Korrekturen als Addendum** publiziert (Internetversion, Fachzeitschriften). Gültig ist nur die jeweils neueste Version gemäß dem AWMF-Register. Kommentierungen und Hinweise für den Aktualisierungsprozess aus der Praxis sind ausdrücklich erwünscht und können an das Leitliniensekretariat gerichtet werden.

2. Empfehlungen

2.1 Präambel

Maligne Schilddrüsentumoren (ICD10: C73) betreffen mit ca. 5000 Neuerkrankungen pro Jahr in Deutschland weniger als 2 % aller Krebsneuerkrankungen (1). Es handelt sich um eine tumorbiologisch und prognostisch heterogene Gruppe von Tumoren, die am häufigsten von den Schilddrüsenhormone-produzierenden Thyreozyten (papilläre [PTC], follikuläre [FTC], gering differenzierte [PDTC], und undifferenzierte (anaplastische) Karzinome [UTC]), seltener von den diffus in der Schilddrüse verteilten C-Zellen (medulläre Karzinome [MTC]), oder ganz selten auch den mesenchymalen Zellen (z. B. maligne Lymphome [ML] und Sarkome) ausgehen (2).

Die Inzidenz der Schilddrüsenkarzinome hat in Deutschland wie auch in anderen westlichen Ländern in den letzten Jahren deutlich zugenommen (1, 3 – 6). In der Hauptsache betrifft die Inzidenzzunahme die prognostisch günstigen („low risk“) papillären Mikrokarzinome, bei denen meist ohne Inkaufnahme eines onkologischen Nachteils eingeschränkte Therapieverfahren möglich sind. Zur Präzisierung der chirurgischen Differentialtherapie bei den verschiedenen Formen und Ausbreitungsstadien der Schilddrüsenmalignome wurde daher eine Aktualisierung der bisherigen Leitlinien (7) erforderlich.

Die vorliegenden Leitlinien der chirurgischen Arbeitsgemeinschaft Endokrinologie wurden auf der Grundlage klinischer Evidenz und unter Berücksichtigung aktueller, national und international publizierter Therapieempfehlungen (8 – 15) erarbeitet. Da zur Chirurgie maligner Schilddrüsentumoren wegen ihrer Seltenheit und des meist langen Verlaufes bislang fast ausschließlich retrospektive Studien vorliegen (16), reflektieren die vorliegenden chirurgischen Therapieempfehlungen einen jeweils unterschiedlichen „Behandlungskorridor“, der nach heutiger Kenntnis am besten innerhalb multidisziplinärer Teams und mit dem Patienten (17) auf der Grundlage des Tumortyps (2), des Ausbreitungsstadiums (18), der individuellen Tumordynamik, und des komplikativen Behandlungsrisikos erörtert wird.

2.2 Präoperative Diagnostik

2.2.1 Anamnese und klinischer Untersuchungsbefund

Die Familienanamnese dient der Erfassung einer familiären Disposition zu Schilddrüsenkarzinomen und familiären Tumorsyndromen, die mit Schilddrüsenkarzinomen einhergehen können (z.B. Multiple Endokrine Neoplasie Typ 2, familiäres nicht-medulläres Schilddrüsenkarzinom, Cowden Syndrom, Carney Komplex, familiäre Polyposis) (19). Im Rahmen der Eigenanamnese können rasches Knotenwachstum, frühere Bestrahlungen (Hals, Schädel, Mediastinum, Thymus, Ganzkörper) (20) sowie vorausgegangene maligne Erkrankungen (z. B. Nierenzellkarzinom) (s. Abschnitt 10) einen Malignomverdacht erhärten. Schnelles Knotenwachstum kann auf einen gering differenzierten oder undifferenzierten Tumor oder ein malignes Lymphom hinweisen. Zur weiteren Klärung werden eine zytologische bzw. biotische Untersuchung und erweiterte Bildgebung empfohlen.

Die körperliche Untersuchung umfaßt neben der Palpation der Schilddrüse die Beurteilung der Halslymphknoten. Derbe Konsistenz oder eingeschränkte Schluckverschieblichkeit eines Schilddrüsenknotens, palpable Halslymphknoten oder neu aufgetretene Heiserkeit mit Recurrensparese können auf ein Schilddrüsenkarzinom hinweisen und sollen zu weiterer Diagnostik veranlassen.

E1 Familien- und Eigenanamnese dienen der Erfassung von Risikofaktoren mit Disposition zu Schilddrüsenmalignomen. Die klinische Untersuchung des Halses soll auffällige Palpationsbefunde und ihre Zuordnung zur Anatomie des Halses klären.

2.2.2 Sonographie

Die Ultraschalluntersuchung des Halsbereiches gehört zur Basisdiagnostik von Schilddrüsenerkrankungen, sie ist Grundlage der Indikationsstellung zur Operation und Planung des Resektionsausmaßes (21). Die Sonographie gibt Auskunft über Ausdehnung und Struktur knotiger und invasiver Schilddrüsenprozesse. Weiterhin können extrathyreoidale pathologische Veränderungen, z. B. vergrößerte Lymphknoten, detektiert werden (22).

Auch wenn ein sicherer Malignitätsausschluss mittels Ultraschall nicht möglich ist, da sonomorphologische Kriterien nur eine begrenzte Aussagekraft hinsichtlich der Dignitätsbeurteilung besitzen, kann die Summe sonographischer Befunde einen Malignitätsverdacht erhärten. Bei umschriebenen echoarmen Knoten mit irregulärer Randbegrenzung, Mikroverkalkungen und zentraler Hypervaskularisation erhöht sich die Malignitätswahrscheinlichkeit auf bis zu 80 % (23 – 26).

E2 Die Sonographie der Schilddrüse und Halslymphknoten stellt eine unverzichtbare praeoperative Untersuchung zur Knotenbeurteilung dar. Unscharfe Randbegrenzung, Mikroverkalkungen und zentrale Hypervaskularisation sind sonographische Befunde, die mit einem erhöhten Malignitätsrisiko einhergehen.

2.2.3 Szintigraphie, PET/CT

Die Tc-99m-Pertheneat-Szintigraphie dient der funktionellen Differenzierung von Knoten, sie ist insbesondere bei erniedrigtem basalen TSH sinnvoll. Im Falle eines vermehrt speichernden, hyperfunktionellen Knotens ist das Vorliegen eines Malignoms sehr unwahrscheinlich (25). Die verminderte oder fehlende Speicherung eines Knotens hat dagegen nur einen geringen positiven prädiktiven Wert hinsichtlich der Malignomwahrscheinlichkeit, da in Regionen mit endemischer Struma der Großteil aller Schilddrüsenknoten hypofunktionell sind (26). Zur weiteren Differenzierung kalter Knoten haben sich MIBI-Szintigraphie und FDG-PET/CT als nicht ausreichend spezifisch erwiesen (27 – 30), sodaß ihr Einsatz nur in begründeten Fällen sinnvoll erscheint.

E3 Die präoperative Durchführung der Szintigraphie dient der Funktionstopographie zur Planung einer Schilddrüsenoperation.

2.2.4 Ergänzende bildgebende und endoskopische Diagnostik

Bei Verdacht auf organüberschreitendes Tumorwachstum, retrosternale Ausdehnung oder klinisch bzw. sonographisch ausgedehnte Lymphknotenmetastasierung wird eine erweiterte Bildgebung zur präzisen Operationsplanung empfohlen. Hierbei ist die MRT zu bevorzugen,

da ein Kontrastmittel-CT bei postoperativem Nachweis eines differenzierten Schilddrüsenkarzinoms die zeitgerechte Radiojodtherapie beeinträchtigt.

2.2.5 Laryngoskopie

Stimm lippenfunktionsstörungen sind von erheblicher Bedeutung für die Indikationsstellung zur Operation und das operationstechnische Vorgehen. Zum Ausschluß oder Nachweis einer vorbestehenden asymptomatischen Stimmlippenlähmung wird daher eine präoperative laryngoskopische Untersuchung der Stimmlippenfunktion auch bei fehlender Stimmstörung empfohlen (31, 32). Bei auffälliger Stimme und nach Voroperationen im Halsbereich ist diese unerlässlich und ggf. durch weiterführende diagnostische Maßnahmen zu ergänzen.

E4 Da Stimmlippenfunktionsstörungen für die Indikationsstellung und das operationstechnische Vorgehen von erheblicher Bedeutung sind, wird die Durchführung einer praeoperativen Laryngoskopie generell empfohlen, sie ist bei auffälliger Stimme und voroperiertem Situs unverzichtbar.

2.2.6 Kalzium

Die präoperative Bestimmung des Serumkalziums dient dem Ausschluß bzw. Nachweis eines gleichzeitig vorliegenden Hyperparathyreoidismus und ist daher im Falle einer Hyperkalzämie von operativer Bedeutung. Bei Nachweis eines Hyperparathyreoidismus sollte die Möglichkeit einer MEN2-Erkrankung (medulläres Schilddrüsenkarzinom, Phaeochromozytom) berücksichtigt werden.

Nach einer Schilddrüsenvoroperation und geplanter Schilddrüsenreoperation ist eine vorbestehende asymptomatische Hypokalzämie mit einem erhöhten Risiko eines permanent substituitionspflichtigen Hypoparathyroidismus verbunden.

E5 Zum Ausschluß eines gleichzeitig vorliegenden primären Hyperparathyreoidismus sollte praeoperativ das Serumkalzium bestimmt und bei Erhöhung die Möglichkeit einer MEN2-Erkrankung (medulläres Karzinom, Phaeochromzytom) berücksichtigt werden. Bei einer vorbestehenden Hypokalzämie nach vorangegangener Schilddrüsenoperation besteht ein erhöhtes Risiko für einen permanent substituionspflichtigen Hypoparathyreoidismus.

2.2.7 Kalzitonin

Die Bestimmung der Serumkonzentration des Kalzitonins dient der Früherkennung des medullären Schilddrüsenkarzinoms (33 – 36). Da die Früherkennung des medullären Karzinoms die Überlebenschancen verbessert (36) und medulläre Mikrokarzinome auch durch Ultraschalluntersuchung oder Feinnadelpunktion nicht sicher ausgeschlossen werden können, wird die praeoperative Bestimmung des Kalzitonins vor Schilddrüsenoperationen empfohlen (s. Abschnitt 8).

Bei erhöhtem basalen Kalzitonin sollte ein Kalzitonin-Stimulationstest mit Pentagastrin oder Kalzium (37, 38) zur Differentialdiagnose einer C-Zell-Hyperplasie gegenüber einem medullären Karzinom durchgeführt werden (39 – 42). Pentagastrin-stimulierte Kalzitoninwerte < 100 pg/ml können ein medulläres Schilddrüsenkarzinom nicht ausschließen, bei stimulierten Werten > 100 pg/ml steigt die Tumorwahrscheinlichkeit jedoch signifikant an. Bei stimulierten Werten > 500 pg/ml liegt in der Regel ein medulläres Karzinom vor.

Die zur Verfügung stehenden Assays zur Kalzitonin-Bestimmung weisen unterschiedliche, zudem alters- und geschlechtsspezifische Referenzbereiche auf (41). Bei der Interpretation der Testergebnisse müssen darüber hinaus Einflussfaktoren wie z. B. eine Niereninsuffizienz und Wechselwirkungen mit Medikamenten berücksichtigt werden.

E6 Zur Früherkennung eines medullären Schilddrüsenkarzinoms wird die praeoperative Bestimmung des basalen Kalzitonins empfohlen. Bei dessen Erhöhung wird die Durchführung eines Stimulationstestes mit Pentagastrin oder Kalzium empfohlen.

2.2.8 Thyreoglobulin (TG)

Die Bestimmung des Serumthyreoglobulin dient der Rezidivdiagnostik differenzierter Schilddrüsenkarzinome nach totaler Thyreoidektomie (43, 44). Für die Primärdiagnostik differenzierter Schilddrüsenkarzinome hat die Thyreoglobulinbestimmung keinen Stellenwert, da der Wert auch bei benignen Schilddrüsenerkrankungen erhöht sein kann (45).

2.2.9 Feinnadelpunktion (FNP) und Zytologie

Die FNP und Zytologie eines suspekten Schilddrüsenknoten dient der Eingrenzung des Malignitätsrisikos und bei nachgewiesenem Malignom der Bestimmung des Tumortyps (46, 47). Feinnadelpunktate sollten nach einem Therapie-stratifizierenden System klassifiziert werden (48 – 52). Das Risiko der Durchführung einer FNP hinsichtlich Blutung und Nervenschädigung ist gering, sollte jedoch insbesondere bei Disposition zu Blutungen beachtet werden. Punktionskanalmetastasen bei Schilddrüsenkarzinomen sind extrem selten, auch haben sie wahrscheinlich keinen Einfluß auf die Prognose (53).

Die Aussagekraft der Punktionszytologie ist Untersucher-abhängig, sie wird darüberhinaus von der Lage und Größe der punktierten Läsion bestimmt. Daher ist das Ergebnis der Punktionszytologie nicht allein ausschlaggebend für die Indikationsstellung zur Operation. Die Durchführung einer Punktionszytologie wird bei folgenden klinischen und bildgebenden Befunden empfohlen:

- Klinisch oder bildgebend suspekter Knoten
- Tumorverdächtige(r) Halslymphknoten
- Großer oder schnell wachsender Tumor
- Lokal invasives Wachstum

Die zytologische Diagnose einer follikulären Neoplasie kann nicht zwischen einem follikulären Adenom, einem follikulären Karzinom oder einer follikulären Variante eines PTC differenzieren, sodaß bei einer follikulären Neoplasie in der Regel die Indikation zur histologischen Klärung gegeben ist. Der zytologische Befund einer malignitätsverdächtigen oder malignen Läsion bedarf stets der histologischen Klärung. Bei Verdacht auf das Vorliegen eines malignen Lymphoms sind weitere immunzytochemische Untersuchungen erforderlich (s. Abschnitt 9). Ergänzende molekulargenetische Untersuchungen, z. B. BRAF,

können die Aussagekraft der FNP erhöhen und bei positivem Nachweis prädiktiv prognostische Bedeutung haben (54 – 56).

E7 Bei klinisch oder bildgebend malignitätsverdächtigen Knoten sollte eine FNP durchgeführt werden. Die Indikation zur Operation wird bei zytologisch benignem Befund von den klinischen und bildgebenden Befunden bestimmt. Bei zytologisch follikulärer Neoplasie, malignitätsverdächtigen, BRAF-positiven, und eindeutig malignen Befunden sollte eine histologische Klärung erfolgen.

2.2.10 Biopsie

Die Durchführung einer Biopsie (z. B. Stanzbiopsie, Exzisionsbiopsie, Lymphknotenbiopsie, endoskopische Trachea- oder Oesophagusbiopsie) wird empfohlen, wenn die Punktionszytologie kein eindeutiges Ergebnis ergeben hat, die Indikationsstellung zur Operation oder das Resektionsausmaß jedoch eine eindeutige Diagnose erfordert, z. B. bei:

- Großem oder lokal infiltrierendem, potentiell irresektablem Tumor
- Verdacht auf ein malignes Lymphom
- Lymphknotenvergrößerung bei unbekanntem Primärtumor

E8 Biopsien sind indiziert, wenn die vorausgegangene FNP kein für die Indikation zur Operation oder ihre Durchführung zielführendes Ergebnis ergeben hat, hierfür jedoch eine eindeutige Diagnose entscheidend ist.

2.3 Klassifikation der lokoregionären Lymphknoten und Terminologie der Resektionsverfahren

2.3.1 Klassifikation der lokoregionären Lymphknoten

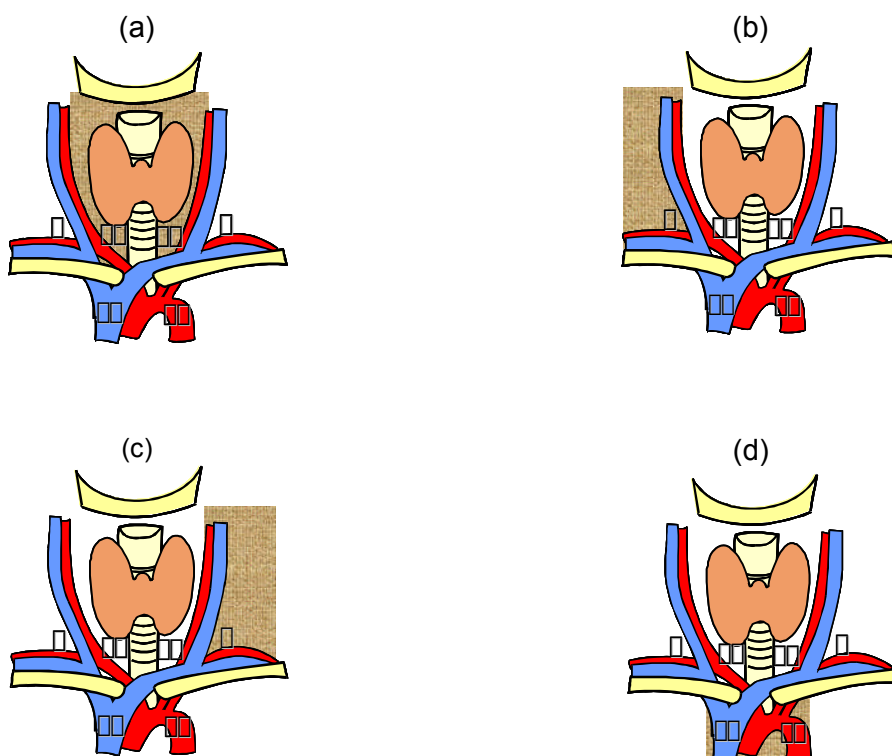
Aufgrund anatomischer und klinischer Untersuchungen können die lokoregionären Lymphknoten primärer maligner Schilddrüsentumoren 4 Kompartimenten zugeordnet werden: zentral, ipsilateral zervikolateral, kontralateral zervikolateral, und infrabrachiozephal mediastinal (57 – 59). International sind derzeit vier Klassifikationen der lokoregionären Lymphknoten beim Schilddrüsenkarzinom gebräuchlich (57, 59 – 63) (Tab. 1). Die Unterschiede dieser Klassifikation beziehen sich im Wesentlichen auf die anatomische Seitenzuordnung, die anatomischen Subgruppen und die Berücksichtigung des infrabrachiozephalen oberen Mediastinums.

Tab. 1 Klassifikationen der lokoregionären Lymphknoten beim Schilddrüsenkarzinom

Kompartiment-Klassifikation (Dralle et al 1994 [59])	US-amerikanische Klassifikation (Robbins et al 2008 [60])	UICC-Klassifikation (Wittekind et al 2003 [62])	Japanische Klassifikation (Qubain et al 2002 [63])
Kompartiment 1 (1a zervikozenal rechts, 1b zervikozenal links)	Ohne Seitenzuordnung: Level 1 (submental, submandibulär), Level 6 (zentral), Level 7 (zentral kaudal)	Ohne Seitenzuordnung: LK-Gruppen 1 und 2 (submental, submandibulär), und 8 (zentral)	Ohne Seitenzuordnung: Regionale LK-Gruppen 1 – 4
Kompartiment 2, zervikolateral rechts, Kompartiment 3, zervikolateral links	Ohne Seitenzuordnung: Level 2A, 2B (kranial, jugulär), Level 3 (Mitte jugulär), Level 4 (kaudal jugulär), Level 5A, 5B (lateral jugulär)	Ohne Seitenzuordnung: LK-Gruppen 2, 3 (kranial jugulär), 4 (Mitte jugulär), 5 (kaudal jugulär), 6 (dorsal lateral), und 7 (lateral supraclaviculär)	Ohne Seitenzuordnung: Regionale LK-Gruppen 5 – 7
Kompartiment 4 (4a oberes infrabrachiocephales Mediastinum rechts, 4 b links)	-	-	-

Da für eine adäquate Stadieneinteilung und das chirurgische Vorgehen eine unverwechselbare Seitenzuordnung der betroffenen Lymphknotenkompartimente unverzichtbar ist, wird die Kompartiment-Klassifikation (Abb. 1) diesen Leitlinien zugrundegelegt.

Abb. 1 Kompartimentklassifikation der lokoregionären Lymphknoten beim Schilddrüsenkarzinom



(a) Zentrales (K1a, rechts; K1b, links), (b) rechts-zervikolaterales (K2), (c) links-zervikolaterales (K3), und (d) infrabrachiocephales Kompartiment des oberen Mediastinums (K4a, rechts; K4b, links) (55 - 60).

2.3.1.1 Zentrales Kompartiment (K1a, zervikozenal rechts; K1b, zervikozenal links)

(Abb. 1a): Das zentrale Kompartiment umfaßt chirurgisch-anatomisch den gesamten Lymphknoten-enthaltenden Weichgewebsraum, der lateral durch die Karotiden und kranial durch das Zungenbein begrenzt wird. Die kaudale Begrenzung bildet rechts der Truncus brachiocephalicus und links der V-förmige Abgang der A. carotis communis aus dem Aortenbogen. Die querverlaufende V. brachiocephalica sinistra grenzt den zervikalen vom mediastinalen Lymphknotenraum ab. Der suprabrachiocephale Anteil des oberen Mediastinums ist daher Bestandteil des zervikozentralen Kompartiment.

Die Mittellinie der Trachea separiert den rechten vom linken Anteil des zentralen Kompartiments, ohne daß hier eine der lateralen Begrenzung der A. carotis communis vergleichbare anatomische Fasziengrenzung vorliegt. Innerhalb des zentralen Kompartiment unterteilt der N. recurrens das rechte und linke zentrale Kompartiment in je

einen antenervalen (Level 6) und einen retronervalen Anteil (Level 7). Den dritten Subbereich des zentralen Kompartments bilden die praelaryngealen Lymphknoten („Delphi“).

E9 Das zentrale Lymphknotenkompartiment ist lateral durch den Verlauf der Karotiden, kranial durch das Zungenbein und kaudal durch die V. brachiocephalica sinistra begrenzt, in der Mittellinie über der Trachea teilt es sich in einen rechten (K1a) und linken Anteil (K1b). Der N. recurrens unterteilt das zentrale Kompartiment in einen antenervalen und retronervalen Anteil.

2.3.1.2 Laterales Kompartiment (K2, zervikolateral rechts; K3, zervikolateral links) (Abb. 1b und c): Das laterale Kompartiment erstreckt sich auf beiden Seiten der A. carotis communis nach lateral bis zum M. trapezius, nach kranial zum N. hypoglossus, und nach kaudal bis zur V. subclavia. Die dorsale Begrenzung bildet die dorsale Halsfaszie. Im Gegensatz zu den Faszikeln des zervikobrachialen Nervenplexus und zum N. accessorius, die das laterale Kompartiment durchziehen und daher bei der lateralen Kompartimentresektion gefährdet sein können, liegt der N. phrenicus unter der dorsalen Halsfaszie. Die Schilddrüsenlappen und das zentrale Kompartiment stehen mit dem lateralen Kompartiment sowohl durch vor als auch hinter der Gefäßscheide parallel zu den Venen der Schilddrüse verlaufende Lymphbahnen in Verbindung (64, 65).

E10 Das laterale Kompartiment (K2 rechts, K3 links) erstreckt sich von der A. carotis communis nach lateral bis zum M. trapezius und ist kranial durch den N. hypoglossus, kaudal durch die V. subclavia und dorsal durch die dorsale Halsfaszie begrenzt.

2.3.1.3 Mediastinales Kompartiment (K4a, rechts; K4b links) (Abb. 1d): Das mediastinale Kompartiment erstreckt sich übergangslos, d. h. ohne querverlaufende anatomische Fasziengrenzung von der V. brachiocephalica sinistra (kraniale Begrenzung) in bidirektionaler Richtung ventral in das vordere obere Mediastinum zum Thymus und den präaortalen Lymphknoten und nach dorsal zu den paratrachealen Lymphknoten in das hintere obere Mediastinum. Die lateralen Begrenzungen sind auf beiden Seiten die mediastinalen Pleurablätter, kaudal das Pericard (ventral) bzw. die Trachealbifurkation (dorsal).

Die Dissektion des infrabrachiozephalen Mediastinums erfordert einen transsternalen Zugang. Bei kombiniert zervikozentraler und mediastinaler Kompartimentresektion kann der gesamte Lymphknoten-enthaltende Fettgewebkörper unter Erhalt der vaskulären und nervalen Strukturen aufgrund der zwischen beiden Kompartimenten fehlenden anatomischen Barriere in einem en bloc-Resektat entnommen werden.

E11 Das mediastinale Kompartiment (K4a rechts, K4b links) wird lateral von den mediastinalen Pleurablättern begrenzt und erstreckt sich von der V. brachiocephalica sinistra (kranial) in bidirektionaler Richtung nach kaudal-ventral zum Thymus und den praeaortalen, nach kaudal-dorsal zu den paratracheoesophagealen Lymphknoten bis zur Trachealbifurkation.

2.3.2 Terminologie der Resektionsverfahren

In der Literatur werden verschiedene Terminologien zur Beschreibung der Resektionsverfahren angegeben (60, 61). Hierbei wird vielfach das Resektionsausmaß im Lymphknotenbereich mit demjenigen im Bereich muskulärer, nervaler und vaskulärer Strukturen in unterschiedlicher Weise kombiniert (z. B. radikale oder modifiziert-radikale neck dissection). Da die genannten Resektionsverfahren terminologisch und chirurgisch-technisch der Vorgehensweise der sich von den Schilddrüsenkarzinomen beträchtlich unterscheidenden plattenepithelialen Kopf-Hals-Tumoren entlehnt wurden, wird diesen Leitlinien hinsichtlich der Terminologie der Resektionsverfahren die Kompartimentklassifikation zugrunde gelegt: Kompartimentresektion zervikozentral (rechts bzw. links), zervikolateral (rechts bzw. links) und mediastinal (rechts bzw. links).

Wenn muskuläre, nervale oder vaskuläre Strukturen in die Resektion einbezogen werden, sollte dies ebenso wie die Zugangsbezeichnung (zervikal, transsternal) der Resektionsdefinition beigefügt werden. Wenn keine Kompartimentresektion sondern eine selektive Entfernung einzelner Lymphknoten oder Lymphknotengruppen („berry picking“, „focussed approach“) erfolgt, sollte dies ebenfalls angegeben werden (z. B. selektive Lymphknotendissektion Kompartiment 1, 2, 3 oder 4).

Prophylaktische Kompartimentresektion bedeutet die Lymphknotendissektion bei fehlendem klinischem Nachweis von Lymphknotenmetastasen, therapeutische Kompartimentresektion

bedeutet die Lymphknotendisektion bei klinisch bzw. bildgebend oder biotisch nachgewiesenen Lymphknotenmetastasen.

Bei der pathologischen Aufarbeitung der Kompartimentresektate sollte wie bei anderen onkologischen Eingriffen Kompartiment-bezogen die Anzahl der untersuchten und tumorbehafteten Lymphknoten angegeben werden. Das zentrale und mediastinale Kompartiment enthält durchschnittlich je 10 Lymphknoten (5 auf jeder Seite), die lateralen Kompartimente je 20 Lymphknoten (58, 62, 66).

E12 Die Terminologie der Resektionsverfahren orientiert sich an der Kompartimentklassifikation. Sie sollte bedarfsweise durch entsprechende Zusätze ergänzt werden, die die Indikation (prophylaktisch, therapeutisch), den Zugang (z. B. zervikal, transsternal), die Resektion von Nachbarstrukturen (z. B. Nerven, Gefäße) und die Technik (Kompartiment-orientiert, selektiv) betreffen.

2.4 Papilläre Karzinome (PTC)

2.4.1 Häufigkeit, klinische Besonderheiten, Pathologie

Papilläre Karzinome stellen mit 60 – 80 % den häufigsten und meist zugleich prognostisch günstigsten Tumortyp der Schilddrüsenkarzinome mit einer Gesamtüberlebenswahrscheinlichkeit von ca. 90 % dar (67). Im Kindes- und Jugendalter kommen fast ausschließlich papilläre Karzinome vor. Im Erwachsenenalter beträgt die Geschlechtsrelation etwa 4 : 1 Frauen gegenüber Männern. Die weniger aggressiven Karzinomtypen sind bei Frauen häufiger, die aggressiveren Karzinomtypen sind bei beiden Geschlechtern etwa gleich häufig. Klinische Besonderheiten des PTC sind das häufige Vorkommen papillärer Mikrokarzinomen (PTC \leq 10 mm) und die bevorzugt lymphogene Metastasierung.

Pathohistologisch werden PTC als maligne epitheliale Schilddrüsentumoren follikulärer Zelldifferenzierung mit typischer Zellkernmorphologie („Milchglaskerne“) definiert (2). Papilläre Strukturen sind häufig, fehlen jedoch bei der follikulären Variante. Weitere Varianten des PTC sind das onkozytäre, hellzellige, diffus-sklerosierende, „tall-cell“,

„columnar-cell“, solide, und kribiforme PTC (2, 68), sie können gegenüber dem klassischen PTC eine schlechtere Prognose aufweisen (69).

Entscheidende Voraussetzung zur Minimierung des lokalen und systemischen Rezidivrisikos ist die vollständige Entfernung des Primärtumors und bei nodal-positivem PTC auch der befallenen lokalregionären Lymphknoten (70 – 73). Zur Ermöglichung einer optimalen postchirurgischen Tumornachsorge (Thyreoglobulinbestimmung, Radiojoddiagnostik und –therapie) stellt die totale Thyreoidektomie und zentrale Kompartimentresektion daher den Regeleingriff beim nodal metastasierten PTC dar.

2.4.2 Papilläre Mikrokarzinome (≤ 10 mm, PTMC) ohne Metastasen

2.4.2.1 Thyreoidektomie

Zahlreiche Studien der vergangenen Jahre haben gezeigt, daß nicht-organüberschreitende, nodal-negative und nicht-fernmetastasierte papilläre Mikrokarzinome ≤ 10 mm eine exzellente Prognose aufweisen (74, 75, 76). Unter Berücksichtigung der überzeugenden Datenlage wird daher international übereinstimmend bei nicht-organüberschreitenden, nicht-metastasierten PTMC die Durchführung einer totalen Thyreoidektomie aus onkologischen Gründen für nicht erforderlich angesehen (7, 8, 10 – 12). Dies bedeutet, daß bei erst postoperativ histopathologischer Diagnose und primär nicht erfolgter Thyreoidektomie bei fehlendem Resttumorverdacht weder eine Komplettierungsthyreoidektomie noch eine postoperative Radiojodtherapie vorgenommen werden muß (13, 77 – 80).

Unter der Berücksichtigung der Tatsache, daß der Schwellenwert des PTMC von 10 mm durch mehrere Studien zwar gut belegt ist (73, 74), jedoch tumorbiologisch ein Kontinuum reflektiert (81), ergibt sich im Einzelfall bei Tumoren dieser Größenordnung vor allem bei erst postoperativer Diagnose ein Behandlungskorridor alternativer Behandlungsmöglichkeiten, der interdisziplinär unter Berücksichtigung patientenseitiger Umstände individuell zu bestimmen ist.

Die gleichen Grundsätze hinsichtlich des bestehenden Behandlungskorridors gelten für multifokale (82 - 89), postradiogene (90) und minimal-organkapselinvasive (91 - 96) papilläre Mikrokarzinome und Mikrokarzinome besonderer histologischer Varianten. Hierbei handelt es sich um Tumorformen, die bei einer Größe von ≤ 10 mm möglicherweise ein höheres Rezidivrisiko als größengleiche solitäre PTMC klassischen Typs aufweisen, für die jedoch

bislang nicht belegt werden konnte, daß die generelle Durchführung einer totalen Thyreoidektomie von Vorteil ist.

E13 Nicht-organüberschreitende, nicht-metastasierte papilläre Mikrokarzinome erfordern keine routinemäßige totale Thyreoidektomie. Da der für die Definition des PTMC konsentrierte Schwellenwert von ≤ 10 mm jedoch ein biologisches Kontinuum reflektiert, sollte insbesondere beim postoperativen Zufallsbefund eines PTMC mit minimaler Organkapselinvasion, Multifokalität oder besonderen histologischen Varianten die Entscheidung über eine Komplettierungsthyreoidektomie und/oder Radiojodtherapie interdisziplinär getroffen werden.

2.4.2.2 Lymphknotendisektion

Unabhängig vom Ausmaß der Thyreoidektomie wird die Durchführung einer prophylaktischen zentralen Kompartmentresektion beim nicht-organkapselinvasiven, klinisch nicht-metastasierten PTMC für nicht erforderlich angesehen (7, 8, 10 - 12, 84, 89, 97). Hauptgründe hierfür sind der fehlende Vorteil hinsichtlich der Langzeitprognose der Patienten und das komplikative Risiko der zentralen Lymphknotendisektion bzgl. Recurrensparese und insbesondere Hypoparathyreoidismus (97 – 101).

Da bei etwa einem Drittel der Patienten mit PTMC postoperativ histopathologisch subklinische, praeoperativ durch Ultraschall nur schwer mit ausreichender Sicherheit detektierbare (102, 103) Lymphknotenmetastasen nachgewiesen werden, besteht jedoch nicht nur hinsichtlich des Ausmaßes der Thyreoidektomie, sondern auch der Indikation zur prophylaktischen zentralen Lymphknotendisektion ein Behandlungskorridor, der wegen des fraglichen onkologischen Vorteils einer totalen Thyreoidektomie und zentralen Lymphknotendisektion vor allem unter dem Gesichtspunkt des individuellen Komplikationsrisikos bezüglich Recurrensparese und Hypoparathyreoidismus zu entscheiden ist. Als Sekundäreingriff mit dem alleinigen Ziel der prophylaktischen zentralen Kompartmentresektion wird bei fehlendem Resttumorverdacht die Durchführung einer zentralen Kompartmentresektion nicht empfohlen.

E14 Bei prae- bzw. intraoperativem Nachweis eines nicht-metastasierten, nicht-organüberschreitenden PTMC sollte der fragliche onkologische Vorteil einer totalen Thyreoidektomie und zentralen Lymphknotendissektion gegenüber dem potentiellen operativen Risiko bzgl. Recurrensparese und Hypoparathyroidismus abgewogen werden.

E15 Nach totaler Thyreoidektomie und fehlendem Resttumorverdacht wird bei erst postoperativer Diagnose eines klinisch nodal-negativen, nicht-organüberschreitenden PTMC eine komplettierende prophylaktische zentrale Kompartmentresektion nicht empfohlen.

2.4.3 Papilläre Karzinome > 10 mm und metastasierte PTC jeder Primärtumorgröße

2.4.3.1 Thyreoidektomie

Bei PTC > 10 mm und unabhängig von der Größe des Primärtumors beim metastasierten (lymphogen, haematogen) oder breit organkapselüberschreitenden PTC sollte, wenn keine individuellen Kontraindikationen vorliegen, stets eine totale Thyreoidektomie durchgeführt werden (7, 8, 10 – 12). Hauptargumente für diese Empfehlung sind die Häufigkeit multifokaler Tumorherde und das Risiko einer intra- und extraglandulär lymphangischen Ausbreitung, sowie die Ermöglichung der postoperativen Radiojoddiagnostik und –therapie mit einer adäquaten Tumornachsorge (79). Es konnte nachgewiesen werden, daß die Durchführung einer totalen Thyreoidektomie bei PTC > 10 mm sowohl mit einer niedrigeren Rezidivwahrscheinlichkeit als auch mit einer höheren Überlebenswahrscheinlichkeit verbunden ist, als bei Durchführung nicht-totaler Resektionsverfahren (74, 75).

E16 Beim PTC > 10 mm und unabhängig von der Größe des Primärtumors beim organkapselüberschreitenden und beim metastasierten PTC sollte bei fehlenden Kontraindikationen stets eine totale Thyreoidektomie durchgeführt werden.

2.4.3.2 Lymphknotendisektion

2.4.3.2.1 Zentrale Kompartimentresektion

Bei klinisch erkennbaren Lymphknotenmetastasen (cN1) im zentralen Kompartiment sollte unabhängig von der Größe des Primärtumors eine zentrale Kompartimentresektion durchgeführt werden, um das Rezidivrisiko zu senken und die Überlebenseaussichten zu verbessern (70), komplikationsträchtige Rezidivoperationen zu vermeiden, und die ggf. zur Radiojodtherapie von zentralen Lymphknotenmetastasen erforderliche Radiojodaktivität zu sparen (8, 10, 11). Die Anzahl tumorbefallener Lymphknoten hat prognostische Relevanz (104 – 106). Ob die Durchführung der Kompartimentresektion bei einseitigem Lymphknotenbefall aus onkologischen Gründen auf die befallene Seite beschränkt werden kann (101), um das komplikative Risiko der kontralateral zervikozentralen Seite zu vermeiden, ist durch Studien bislang nicht hinreichend nachgewiesen (107, 108).

Bei fehlendem Hinweis für Lymphknotenmetastasen (cN0) ist die generelle Durchführung einer prophylaktischen zentralen Kompartimentresektion hinsichtlich ihres Vorteils für eine Senkung des Rezidivrisikos bzw. der Erhöhung der Überlebenseaussichten nicht abschließend zu beurteilen (86, 97, 99, 100, 109 – 115). Für die Durchführung einer prophylaktischen zentralen Kompartimentresektion sprechen der Vorteil eines exakten histopathologischen Staging (86), das häufige Vorkommen von Mikrolymphknotenmetastasen (109) und die größere Wahrscheinlichkeit einer postoperativen Normalisierung des Tumormarkers Thyreoglobulin (99, 116). Gegen die Durchführung einer prophylaktischen zentralen Kompartimentresektion sprechen der nicht gesicherte onkologische Vorteil (110, 112, 115) und das höhere komplikative Risiko insbesondere bzgl. der Rate postoperativ passagerer oder permanenter Hypokalzämien (97 – 101). Unter Abwägung der Vorteile und Risiken und unter Voraussetzung einer entsprechenden chirurgischen Expertise wird gegenwärtig der prophylaktischen zentralen Kompartimentresektion beim PTC > 10 mm der Vorzug gegeben (8). Aufgrund der Datenlage besteht jedoch beim cN0-PTC bezüglich der zentralen Lymphknotendisektion ein Behandlungskorridor, der unter Berücksichtigung von Patientenalter, patienten-bezogenen und operativen Risiken und zukünftig ggf. auch molekularen Faktoren (z. B. BRAF-Mutation) (117 – 121) individuell zu entscheiden ist.

E17 Beim cN0-PTC > 10 mm ist trotz der Häufigkeit eines mikroskopischen Lymphknotenbefalls der Vorteil einer prophylaktischen Kompartmentresektion hinsichtlich Rezidiv- und Überlebenswahrscheinlichkeit nicht sicher belegt. Zur Vermeidung eines dem geringen onkologischen Risiko gegebenenfalls nicht angemessenen operativen Risikos wird eine prophylaktische Kompartmentresektion daher nur bei entsprechender operativer Expertise empfohlen.

E18 Beim cN1-PTC sollte unabhängig von der Größe des Primärtumors in Verbindung mit der totalen Thyreoidektomie eine zentrale Kompartmentresektion durchgeführt werden, um das Rezidivrisiko zu senken und die Überlebenschancen zu verbessern.

E19 Bei erst postoperativer Diagnose eines cN0-PTC mit fehlendem Hinweis auf Resttumor wird nach totaler Thyreoidektomie eine komplettierende prophylaktische zentrale Kompartmentresektion nicht empfohlen.

2.4.3.2 Laterale Kompartmentresektion

Laterale Lymphknotenmetastasen finden sich bei ca. 25 % der PTC-Patienten (122, 123). Beim PTC liegen ebenso wie beim MTC (124) in ca. 20 % sog. „skip“-Metastasen im ipsilateralen Kompartiment ohne gleichzeitige zentrale Lymphknotenmetastasen vor. Dieser Metastasierungsweg wird bevorzugt bei Primärtumoren im oberen Schilddrüsenpol beobachtet (125, 126).

Bei praeoperativ palpatorischem, sonographischem, bioptischem oder intraoperativ makroskopischem bzw. schnellschnitthistologischem Metastasenverdacht/-nachweis wird die Durchführung einer primären lateralen Kompartmentresektion des befallenen Kompartiments empfohlen (8, 10, 104, 127, 128). Ob die laterale Kompartimentresektion dabei auf bestimmte Regionen des lateralen Kompartiments beschränkt werden kann (129, 130), ist noch nicht hinreichend durch Studien geklärt, sodaß in der Regel die Durchführung einer kompletten Kompartimentresektion angezeigt ist. Bei ausgedehntem zentralen Lymphknotenbefall (> 5 Lymphknotenmetastasen) ist in über 70 % sowohl das ipsilaterale als auch das kontralateral-

laterale Kompartiment befallen ist (104), sodass hierbei die Durchführung einer primären uni- oder bilateralen lateralen Kompartimentresektion mit dem Ziel einer Minimierung des Rezidivrisikos und der Vermeidung von Reoperationen gerechtfertigt ist. Alternativ kann ein sequentielles Vorgehen (Entscheid über laterale Kompartimentresektion nach Radiojoddiagnostik und –therapie bzw. anderer Bildgebung) gewählt werden.

E20 Bei klinischem Verdacht oder histologischem Nachweis von lateralen Lymphknotenmetastasen wird die Durchführung einer primären lateralen Kompartimentresektion der befallenen Seite, bei ausgedehntem zentralen Lymphknotenbefall ggf. auch der kontralateralen Seite empfohlen. Alternativ ist ein zweizeitiges Vorgehen möglich.

Bei fehlendem Hinweis für laterale Lymphknotenmetastasen und fehlendem oder nur minimalem zentralen Lymphknotenbefall ergibt sich aufgrund der gegenwärtigen Datenlage insbesondere unter dem Aspekt der operativen Morbidität (Schulterarmsyndrom, Lymphfistel) (131 - 136) keine hinreichende Evidenz für die Empfehlung zur Durchführung einer prophylaktischen lateralen Kompartimentresektion (137).

E21 Bei fehlendem Hinweis für laterale Lymphknotenmetastasen wird eine routinemäßige prophylaktische laterale Kompartimentresektion nicht empfohlen. Mögliche Ausnahmen hiervon sind PTC mit Primärtumor im oberen Pol oder PTC mit ausgedehntem zentralen Lymphknotenbefall.

2.4.3.2.3 Transsternale mediastinale Kompartimentresektion

Mediastinale Lymphknotenmetastasen beim PTC sind selten (< 5 %) (138), jedoch bei fehlenden Fernmetastasen unter kurativer Intention operativ behandelbar (139). Bei praeoperativ bildgebendem Verdacht oder intraoperativem Nachweis infrabrachiozephal-retrosternaler Lymphknotenmetastasen ist daher die Indikation zur transsternalen mediastinalen Kompartimentresektion unter Berücksichtigung des Allgemeinzustandes des Patienten und der Gesamttumorlast in Betracht zu ziehen. Eine Indikation zur prophylaktischen Mediastinaldissektion besteht aufgrund des erhöhten komplikativen Risikos nicht.

E22 Transsternal mediastinale Lymphknotendissektionen sind bei mediastinalem Lymphknotenbefall insbesondere bei fehlenden Fernmetastasen und geeignetem Allgemeinzustand des Patienten in der Regel indiziert. Aufgrund des erhöhten komplikativen Risikos besteht keine Operationsindikation aus prophylaktischer Intention.

2.4.3.3 Zervikoviszeralresektion bei organüberschreitendem PTC

Während die minimal extrathyreoidale Invasion keinen signifikanten Prognosefaktor darstellt (96, 136, 141), ist das breite organüberschreitende Wachstum ein wesentlicher Risikofaktor für eine systemische und lokoregionäre Metastasierung und ein lokales Rezidiv (92 – 95). Beim seltenen Vorliegen einer chirurgisch resektablen Zervikoviszeralinvasion (ca. 5 – 7 %) ist daher auch zur Prävention und Therapie tumorbedingter Komplikationen im Bereich des Aerodigestivtraktes unter Berücksichtigung des Allgemeinzustandes und komplikativen Risikos bei Fehlen progredienter Fernmetastasen, und bei Vorhandensein entsprechender chirurgischer Expertise und Erfahrung mit dem perioperativen Management in der Regel die Indikation zur radikalen Resektion gegeben (142 – 147). Alternativverfahren zur Segmentresektion oder Fensterung der Trachea sind das sog. Shaving (Tumorsektion unter Belassen der tumorinfiltrierten Wand von Larynx, Trachea oder Oesophagus) oder nicht-operative Palliativverfahren in Verbindung mit adjuvanten Maßnahmen (z. B. Radiojodtherapie, externe Radiatio, antineoplastisch medikamentöse Therapie). Bei transmuraler Tumorinfiltration wird ein Shaving-Verfahren nicht empfohlen.

E23 Bei Vorliegen entsprechender Voraussetzungen (Allgemeinzustand, Fehlen progredienter Fernmetastasen, resektable Läsion, chirurgische Erfahrung mit operativem und perioperativem Management) ist die Indikation zur Resektion zervikoviszeraler Tumorinfiltrationen im Allgemeinen gegeben. Als Alternativen kommen nicht-operative Palliativverfahren in Frage.

2.4.4 Komplettierungsoperation beim postoperativen Zufallsbefund eines PTC

Die Indikation zur Komplettierungsoperation beim PTC ist immer dann gegeben, wenn das initiale Vorgehen nicht dem hinsichtlich Primärtumorgröße ausbreitungsentsprechend empfohlenen Resektionsausmaß entsprochen hat, oder eine nicht-vollständige Primärtumorresektion erfolgt ist. Ausnahmen hierfür können eine in seltenen Fällen vorliegende Irresektabilität oder das Vorliegen begrenzter Tumorausläufer an der Trachea oder dem N. recurrens sein mit der Intention ihrer Beseitigung durch die postoperative Radiojodtherapie (80). Interdisziplinäre Therapieentscheidung und patientenseitige Umstände sind hierbei Grundlage der therapeutischen Strategie.

Bei Vorliegen eines kleinen Schilddrüsenrestes und fehlenden Hinweisen für residuelles Tumorgewebe bzw. Lymphknotenmetastasen kann insbesondere bei Vorliegen einer postoperativ kontralateralen Recurrensparese alternativ zur Nachoperation die Schilddrüsenablation mit Radiojod erwogen werden (148 - 150). Da die Gleichwertigkeit der Verfahren jedoch durch Studien bislang nicht hinreichend belegt ist, sollte eine entsprechende Therapieempfehlung unter Berücksichtigung patientenseitiger Umstände interdisziplinär erfolgen.

Bei vollständiger Thyreoidektomie wird eine prophylaktische Nachoperation im Bereich der lokoregionären Lymphknoten nicht empfohlen. Wenn sich aufgrund laborchemischer (Thyreoglobulin) oder bildgebender Befunde der dringende Verdacht auf residuelles Tumorgewebe (Schilddrüsenloge, Lymphknoten) ergibt und daher die Indikation zur Nachoperation gegeben ist, sollte die Radiojoddiagnostik und –therapie erst im Anschluß an die Nachoperation durchgeführt werden, um die Gesamtmenge der erforderlichen Radiojodaktivität zu reduzieren.

Bei gegebener Indikation sollte die Komplettierungsoperation zum frühestmöglichen Zeitpunkt, nach Möglichkeit innerhalb der ersten vier postoperativen Tage, oder nach einem Intervall von 3 Monaten durchgeführt werden (80, 151), da sich der Zeitraum zwischen dem 4. postoperativen Tag und 3 Monaten als besonders risikoreich erwiesen hat (151). Bei primär vollständiger Tumorresektion haben sich bzgl. des onkologischen Risikos keine Nachteile zwischen einer frühen oder nach 3 Monaten erfolgenden Nachoperation ergeben (151 – 153), sodaß der Senkung des komplikativen Risikos in dieser Situation die entscheidende Bedeutung für die Wahl des Zeitpunktes der Nachoperation zukommt. Nach unvollständiger Primärtumorresektion sollte dagegen die Komplettierung frühestmöglich angestrebt werden.

E24 Beim postoperativen Zufallsbefund eines PTC ist die Indikation zur Komplettierungsoperation immer dann gegeben, wenn die Primäroperation nicht dem der primären Tumorausbreitung angemessenen Resektionsverfahren entsprochen hat, oder eine unvollständige Tumorentfernung erfolgt ist (Ausnahmen: Irresektabilität, begrenzte Tumorausläufer an Trachea oder N. recurrens). Der operativ-technisch günstigste Zeitpunkt für eine prophylaktische Komplettierungsoperation ist innerhalb der ersten vier postoperativen Tage oder 3 Monate nach dem Primäreingriff gegeben. Bei fehlenden Hinweisen für residuelles Tumorgewebe stellt die nach 3 Monaten durchgeführte Nachoperation kein erhöhtes onkologisches Risiko dar.

2.4.5 Besondere Formen des PTC

2.4.5.1 Onkozytäres PTC

Siehe onkozytäres FTC (Abschnitt 5.4.1)

2.4.5.2 Familiäre PTC

Bei etwa 5 % der PTC liegt eine familiäre, d. h. hereditäre Pathogenese vor (syndromatisch oder nicht-syndromatisch) (19, 154). Das Risiko eines hereditären PTC ist bei Fehlen spezieller Tumorsyndrome (z. B. Gardner-Syndrom, Cowden-Syndrom) erst bei 3 betroffenen Familienmitgliedern signifikant erhöht (ca. 95 %) (145). Bei 3 und mehr betroffenen Familienmitgliedern und gegebener Operationsindikation sollte als Regeloperation eine totale Thyreoidektomie erfolgen (19, 156). Ob familiäre gegenüber sporadischen PTC eine ungünstigere Tumorbilogie mit dem Erfordernis erweiterter operativer oder adjuvanter Maßnahmen besitzen, ist bislang nicht gesichert (19).

2.4.5.3 PTC nach vorausgegangener Strahlenexposition

Nach vorausgegangener Strahlenexposition ist in Abhängigkeit von der Strahlendosis und dem Alter zum Zeitpunkt der Bestrahlung bzw. der Aufnahme offener radioaktiver Substanzen das Risiko der Entwicklung von Schilddrüsenknoten und multifokalen PTC signifikant erhöht (157). Die Latenzzeit zwischen Strahlenexposition und Auftreten eines PTC liegt selten unter 5 Jahren, sie ist nach ca. 15 Jahren am höchsten und auch noch nach 40 Jahren und länger deutlich erhöht (158).

Bei Vorliegen von Schilddrüsenknoten nach früherer Halsbestrahlung oder Strahlenexposition ist aufgrund des erhöhten Risikos eines multifokalen PTC in der Regel die Indikation zur Thyreoidektomie gegeben. Indikation und Ausmaß einer ggf. erforderlichen Lymphknotendisektion entsprechen den Empfehlungen für PTC ohne vorangegangene Strahlenexposition.

2.4.5.4 PTC im Kindes- und Jugendalter

Trotz insgesamt niedrigerer tumorbedingter Morbidität und Letalität gegenüber PTC im Erwachsenenalter ist die Rate an Lymphknoten- und Fernmetastasen im Kindes- und Jugendalter deutlich höher als im Erwachsenenalter (159 – 161). Wesentliche Unterschiede im lokoregionären Metastasierungsverhalten zwischen Kindern und Jugendlichen konnten nicht nachgewiesen werden (162).

Da den Staging-Kriterien des TNM-Systems die Primärtumorgrößen-Schilddrüsenvolumen-Relation des Erwachsenenalters zugrunde liegt (163), kann die altersunabhängige Zugrundelegung der Primärtumorgröße für das Resektionsausmaß im Kindes- und Jugendalter zu einer Unterschätzung des Metastasierungs- und Rezidivrisikos führen. In Verbindung mit der insgesamt höheren Rate lokoregionärer Lymphknotenmetastasen sowohl im zentralen, als auch den lateralen Kompartimenten ist daher im Kindes- und Jugendalter eine sorgfältige prae- und intraoperative Klärung des Lymphknotenstatus erforderlich, um das Resektionsausmaß an der Schilddrüse und im Bereich der lokoregionären Lymphknoten adäquat festzulegen.

Die Diagnostik und Therapie von Schilddrüsenkarzinomen im Kindes- und Jugendalter erfordert besondere Expertise im operativen Management, in der histopathologischen

Diagnostik, und in der postoperativen Nachsorge und sollte daher ausgewiesenen Zentren vorbehalten sein.

2.4.5.5 Extrathyreoidale PTC (Ductus thyroglossus, Struma ovarii)

Beide Tumorformen sind außerordentlich selten. Empfohlen wird eine lokal-radikale Tumorentfernung und bei thyreoidalen Tumorherden oder Metastasenverdacht (lokal, fern) eine Thyreoidektomie und Lymphknotendissektion sowie postoperative Radiojoddiagnostik und -therapie (164 – 166).

2.4.6 Nachsorge, Rezidivtherapie, Fernmetastasen Chirurgie

2.4.6.1 Die Überleitung des Patienten einschließlich des Regimes der Schilddrüsenhormonsubstitution zur Vorbereitung der Radiojoddiagnostik und -therapie sollte zeitnah in direkter Abstimmung mit der weiterbetreuenden Klinik erfolgen und mit dem Patienten eingehend besprochen werden. Dies betrifft insbesondere auch die Situation bei erst postoperativer Diagnose, wenn es sich um einen Karzinomzufallsbefund bei primär benignen Schilddrüsenerkrankung handelt und über die Frage der Komplettierungsoperation zu entscheiden ist.

2.4.6.2 Lokoregionär resektable persistierende oder rezidivierende PTC sollten primär chirurgisch behandelt werden. Je nach Befund und Resektionsausmaß der Primäroperation kann ein fokussiertes Vorgehen erfolgen oder eine komplettierende Kompartimentresektion indiziert sein. Bei gleichzeitig vorhandenen Fernmetastasen kommt der Evaluation des „Schrittmachers“, d.h. der bestmöglichen Prävention oder Therapie vital bedrohlicher Tumorherde im Hals- bzw. Mediastinalbereich besondere Bedeutung zu.

Aufgrund der geringen Radiosensitivität wird die Durchführung einer lokoregionären externen Radiatio nur dann empfohlen, wenn keine operativen Möglichkeiten zur Rezidivresektion gegeben sind. Eine adjuvante Strahlentherapie wird nicht empfohlen.

2.4.6.3 Bei multiplen Fernmetastasen ist die interdisziplinär zu stellende Indikation zur Fernmetastasenresektion nur ausnahmsweise gegeben, z. B. zur Entfernung einer als „Schrittmacher“ wirkenden Metastase oder zur Verbesserung zusätzlicher

Therapiemaßnahmen. Insbesondere bei Knochen- und Gehirnetastasen konnte der prognoseverbessernde Effekt chirurgischer Maßnahmen nachgewiesen werden (167 – 170).

2.5 Follikuläre Karzinome (FTC)

2.5.1 Häufigkeit, klinische Besonderheiten, Pathologie

Das follikuläre Schilddrüsenkarzinom (FTC) ist mit einem Anteil von ca. 10 - 15 % aller Schilddrüsenkarzinome in Deutschland (171) weniger häufig als das PTC, in Jodmangelgebieten ist die Inzidenz höher als nicht-strumaendemischen Gebieten. Mit einem Altersgipfel bei ca. 50 Jahren tritt das FTC deutlich später auf als das PTC. Frauen sind etwa 5mal häufiger betroffen als Männer.

Histopathologisch sind follikuläre Karzinome als maligne epitheliale Tumoren mit follikulärer Zelldifferenzierung ohne die für das PTC typischen Kernveränderungen definiert (2). Klinisch, prognostisch und therapeutisch müssen aufgrund ihrer unterschiedlichen Tumorbiologie und Prognose und der daraus resultierenden unterschiedlichen Therapiestrategie das minimal-invasive vom breit-invasiven FTC unterschieden werden (2, 57).

Follikuläre Karzinome ≤ 1 cm sind im Gegensatz zum PTMC eine Rarität (172), die Diagnose sollte daher wegen der beim FTC und PTC unterschiedlichen chirurgischen Therapie durch einen Referenzpathologen überprüft werden.

2.5.2 Minimal-invasives follikuläres Karzinom (MIFTC)

Etwa zwei Drittel der follikulären Karzinome sind MIFTC (173). Die Abgrenzung zu follikulären Adenomen und der follikulären Variante des PTC ist in aller Regel weder zytologisch noch schnellschnitthistologisch sondern ausschließlich histologisch am Paraffinschnitt anhand der Zellkernmorphologie und durch Nachweis einer minimalen Kapsel- und oder Gefäßinvasion möglich (68, 174 – 177).

Hinsichtlich der Abgrenzung des MIFTC zum breit-invasiven FTC ist derzeit unklar, ob das von Rosai (174) angegebene Ausmaß von 1 – 3 gegenüber 4 und mehr Angioinvasionen einen klinisch und chirurgisch bedeutsamen Unterschied zwischen beiden Formen des FTC

definiert. Als sicherstes Kriterium einer klinisch relevanten Angioinvasion wird die transmurale Gefäßinvasion mit gefäßwandadhärentem Thrombus angesehen (178). Bei Unklarheit über die Zuordnung zu einer der beiden Varianten des FTC sollte wegen der möglichen therapeutischen Konsequenzen eine referenzpathologische Beurteilung eingeholt werden (179).

Langzeituntersuchungen haben für das MIFTC insgesamt eine exzellente Prognose nachweisen können (57). Metastasen wurden beim MIFTC im Gegensatz zum breit-invasiven FTC (33 %) in weniger als 10 % der Fälle gesehen (173) und nur dann, wenn eine initiale Fernmetastasierung vorlag oder eine Angioinvasion nachgewiesen wurde (180 – 182).

2.5.2.1 Thyreoidektomie

Minimal-invasive FTC werden klinisch meist als szintigraphisch kalte Solitärknoten oder Knoten in einer multinodulären Struma nachgewiesen. Das primäre Resektionsausmaß wird daher in der Regel durch das Vorhandensein des einen oder mehrerer Knoten bestimmt. Da schnellschnitthistologische Untersuchungen nur im seltenen Ausnahmefall den histologischen Nachweis eines MIFTC ergeben (183 – 186), dient der Einsatz der Schnellschnitthistologie bei zytologisch follikulären Neoplasien eher dem Ziel, andere Tumorentitäten des suspekten Knoten nachzuweisen (184, 187, 188).

Bei Vorliegen eines solitären Knoten mit zytologisch follikulärer Neoplasie sollte das intraoperative Vorgehen und geplante Resektionsausmaß mit dem Patienten praeoperativ eingehend unter Hinweis auf die begrenzte Aussagekraft des Schnellschnittes hinsichtlich der Abgrenzung eines MIFTC vom Adenom, breit-invasiven FTC oder der follikulären Variante eines PTC besprochen werden (189). Da der Anteil von Karzinomen bei zytologisch follikulären Läsionen bei unter 30 % liegt (48), ist bei klinisch und zytologisch nicht dringend malignitätsverdächtigen Solitärknoten die Durchführung einer totalen Thyreoidektomie in der Regel nicht erforderlich. Der Pathologe sollte jedoch über die Dringlichkeit der Paraffindiagnose informiert werden, um im Falle einer Angioinvasion möglichst innerhalb 4 Tagen (151) eine Komplettierungsthyreoidektomie durchführen zu können.

Nach primär nicht-totaler Thyreoidektomie sollte bei MIFTC mit zweifelsfrei nachgewiesener Angioinvasion aufgrund des potentiellen Metastasierungsrisikos eine Komplettierungsthyreoidektomie mit postoperativer Radiojodtherapie durchgeführt werden.

Bei nicht-angioinvasiven, jedoch minimal kapselinvasiven MIFTC kann unabhängig von der Tumorgöße auf eine Komplettierungsthyreoidektomie wegen des kaum gegebenen Metastasierungsrisikos verzichtet werden.

E25 Bei solitären MIFTC ohne histologisch nachweisbare Angioinvasion ist unabhängig von der Tumorgöße die Durchführung einer routinemäßigen primären oder sekundären totalen Thyreoidektomie nicht erforderlich. Bei pathohistologisch nachgewiesener Angioinvasion wird dagegen unabhängig von der Anzahl der Gefäßleinbrüche eine totale Thyreoidektomie mit anschließender Radiojodtherapie empfohlen.

2.5.2.2 Lymphadenektomie

Lymphknotenmetastasen werden weder beim nicht-angioinvasiven noch beim angioinvasiven MIFTC beobachtet (173), sodaß auch bei notwendiger Komplettierungsthyreoidektomie keine Indikation zur prophylaktischen Lymphknotendissektion besteht.

E26 Wegen des fehlenden lymphogenen Metastasierungsrisikos besteht beim MIFTC keine Indikation zur prophylaktischen Lymphknotendissektion.

2.5.3 Breit-invasives follikuläres Schilddrüsenkarzinom (WIFTC)

Das breit-invasive follikuläre Karzinom ist makroskopisch an seiner unscharfen Begrenzung und meist ausgeprägten Invasion in das umgebende Schilddrüsengewebe zu erkennen und kann meist durch eine Schnellschnittuntersuchung gesichert werden. Aufgrund des in etwa einem Drittel der Fälle gegebenen Metastasierungsrisikos (173) ist die Prognose des WIFTC ungleich ungünstiger als die des MIFTC, auch sind der Altersdurchschnitt und die Tumorgöße signifikant höher als beim MIFTC (190, 191). WIFTC metastasieren nicht selten primär hämatogen und werden dann über den Nachweis von Fernmetastasen diagnostiziert.

2.5.3.1 Thyreoidektomie

Aufgrund der regelhaft beim WIFTC nachgewiesenen Angioinvasion sollte grundsätzlich, d. h. gerade auch bei primärer Fernmetastasierung eine totale Thyreoidektomie mit postoperativer Radiojoddiagnostik und -therapie durchgeführt werden (7, 8, 10 – 15, 57, 58, 79). Dies erfordert bei erst postoperativer Diagnose nach primär nicht-totaler Thyreoidektomie die Durchführung einer Komplettierungsthyreoidektomie. Zum Zeitpunkt der Komplettierungsthyreoidektomie und der möglichen Alternative einer Radiojodablation bei kleinem Schilddrüsenrest siehe Abschnitt PTC (4.4).

E27 Beim WIFTC wird regelhaft, d. h. gerade auch bei primärer Fernmetastasierung, primär oder sekundär die Durchführung einer totalen Thyreoidektomie mit postoperativer Radiojod diagnostik und -therapie empfohlen.

2.5.3.2 Lymphknotendisektion

Lymphknotenmetastasen werden beim WIFTC in etwa 20 % der Fälle nachgewiesen, meist in Verbindung mit Fernmetastasen (173, 180, 192). Die Indikation zur Kompartmentresektion ist daher in der Regel nur bei prä- oder intraoperativ nachgewiesener Lymphknotenmetastasierung gegeben. Das Ausmaß der Kompartmentresektion sollte befallsorientiert sein.

E28 Da Lymphknotenmetastasen beim WIFTC meist nur bei synchron vorliegender Fernmetastasierung vorkommen, ist die Durchführung einer prophylaktischen Kompartmentresektion nicht erforderlich.

2.5.3.3 Zervikoviszeralresektion bei organüberschreitendem FTC

Die Therapieprinzipien entsprechen denen des PTC (s. Abschnitt 4.3.3).

2.5.4 Besondere Formen des FTC

2.5.4.1 Onkozytäres FTC

Das onkozytäre Schilddrüsenkarzinom (Synonym: oxyphiles Karzinom, Hürthle-Zell-Karzinom) ist eine seltene (< 5 %) zytologische Variante differenzierter, meist follikulärer, seltener papillärer Karzinome. Die Diagnose eines onkozytären Karzinoms erfordert den Nachweis von mehr als 75 % onkozytärer Tumorzellen (2). Onkozytäre Karzinome sind nicht nur durch eine charakteristische Makroskopie („mahagonifarben“) und Zytologie (eosinophiles Zytoplasma infolge Mitochondrienhyperplasie) gekennzeichnet, sondern auch durch eine aggressivere Tumorbilogie mit erhöhter Rate an Lymphknoten- und Fernmetastasen, und verminderter Radiojodaufnahmefähigkeit (193 – 199).

2.5.4.1.1 Thyreoidektomie

Aufgrund der gegenüber klassischen FTC und PTC ungünstigeren Tumorbilogie sollte beim onkozytären Karzinom unabhängig von der Primärtumorgröße primär oder sekundär eine totale Thyreoidektomie durchgeführt werden.

E29 Beim onkozytären Karzinom wird unabhängig von der Primärtumorgröße regelhaft die Durchführung einer primären oder sekundären totalen Thyreoidektomie mit postoperativer Radiojodablation empfohlen.

2.5.4.1.2 Lymphknotendissektion

Aufgrund der Seltenheit onkozytärer Karzinome liegen keine größeren Studien zur Frage des prognostischen Vorteils einer prophylaktischen Kompartimentresektion vor. Aufgrund der Häufigkeit von Lymphknotenmetastasen und der eingeschränkten Radiojodaufnahmefähigkeit wird jedoch umindest bei prä- oder intraoperativ gestellter Diagnose eine routinemäßige zentrale Kompartimentresektion empfohlen. Nach primär totaler R0-Thyreoidektomie ohne zentrale Lymphknotendissektion sollte eine komplettierende Kompartimentresektion erst bei erhöhtem Thyreoglobulin oder Nachweis von Lymphknotenmetastasen durchgeführt werden.

E30 Bei prä- oder intraoperativ nachgewiesenem onkozytären Karzinom wird die Durchführung einer routinemäßigen zentralen Kompartimentresektion in Verbindung mit der Thyreoidektomie empfohlen. Bei postoperativem Nachweis eines onkozytären Karzinoms sollte eine Kompartimentresektion erst bei erhöhtem Thyreoglobulin oder klinischem Nachweis von Lymphknotenmetastasen durchgeführt werden.

2.5.5 Nachsorge, Rezidivtherapie, Fernmetastasenchirurgie

Die Therapieprinzipien entsprechen denen des PTC (s. Abschnitt 4.5 und 4.6).

2.6 Gering differenzierte Karzinome (PDTC)

2.6.1 Häufigkeit, klinische Besonderheiten, Pathologie

Gering differenzierte Schilddrüsenkarzinome (poorly differentiated thyroid carcinoma, PDTC) sind als Tumoren mit deutlich schlechterer Prognose als die differenzierten PTC und FTC bekannt (200, 201). Sie wurden jedoch erstmals 2004 durch die WHO (2) als eine prognostisch zwischen den differenzierten und undifferenzierten Karzinomen stehende eigenständige Entität definiert. Aufgrund der vielfach nicht einfachen Abgrenzbarkeit zu den differenzierten und undifferenzierten Karzinomen ergeben sich jedoch nicht selten definitorische Schwierigkeiten hinsichtlich der histologischen Diagnose eines PDTC. Daher ist auch die Häufigkeit dieser Tumoren noch nicht gut erfaßt, sie wird mit etwa 5 % aller klinisch manifesten Schilddrüsenkarzinome angegeben (2).

Die WHO definiert das PDTC auf Grundlage der Turin-Kriterien als thyreozytäre Neoplasie mit begrenzter Follikelzellendifferenzierung und einer sowohl morphologischen als auch klinischen Intermediärstellung zwischen PTC und FTC auf der einen und undifferenzierten (anaplastischen) Karzinomen auf der anderen Seite. Typisch für das PDTC sind ein solid/trabekulär/insuläres Wachstum, Nekrosen und eine erhöhte Mitoserate (202 – 205). Für die Diagnose eines PDTC ist ausreichend, wenn 10 % des Tumors die typischen morphologischen Charakteristika des PDTC aufweisen (206 – 207).

PDTC sind zum Diagnosezeitpunkt selten kleiner als 3 cm, zeigen häufig ein lokal invasives Wachstum, Lymphknotenmetastasen (64 %) und nicht selten Fernmetastasen (50 %) in Lunge, Leber und Knochen (205 – 217). Die Radiojodaufnahme ist oft eingeschränkt.

2.6.2 Chirurgische Therapie

2.6.2.1 Thyreoidektomie

Aufgrund des gegenüber PTC und FTC aggressiveren Wachstumsverhaltens und der in 20 % fehlenden Radiojodaufnahme soll bei resektablen Tumoren auch bei einer M1-Situation eine primär oder sekundär totale Thyreoidektomie mit radikaler Tumorresektion durchgeführt und die Möglichkeiten der postoperativen Radiojodtherapie ausgeschöpft werden (201, 216, 217). Für eine routinemäßige adjuvante Radiotherapie konnte dagegen kein Überlebensvorteil nachgewiesen werden (211).

E31 Bei resektablen PDTC sollen auch bei gegebener M1-Situation eine radikale Tumorresektion mit totaler Thyreoidektomie und eine postoperative Radiojodtherapie durchgeführt werden.

2.6.2.2 Lymphknotendisektion

Aufgrund der häufig primären Lymphknotenmetastasierung ist die Indikation zur befallsorientierten Kompartimentresektion meist gegeben. Studien zur Frage der prophylaktischen Lymphknotendisektion beim PDTC liegen derzeit nicht vor. Sollte die Diagnose eines PDTC jedoch prae- oder intraoperativ bereits gestellt sein, wird wegen des hohen Risikos von Lymphknotenmetastasen die Durchführung einer zumindest zentralen Kompartimentresektion empfohlen.

E32 Bei resektablen PDTC wird unter lokal kurativer Intention die Durchführung einer befallsorientierten Kompartimentresektion empfohlen.

2.6.2.3 Zervikoviszeralresektion bei organüberschreitendem PDTC

Aufgrund der Seltenheit des PDTC liegen bislang keine größeren Fallzahlen zum Vorteil einer zervikoviszeralen Resektion bei Infiltration des Aerodigestivtraktes vor. In einer Studie konnte bei 26 Patienten mit PDTC und Aerodigestivtraktresektion eine 5-Jahresüberlebensrate von etwa 60 % beobachtet werden (147). Die Indikationsstellung sollte sorgfältig geprüft werden; sie ist bei ausgedehnten oder progredienten Fernmetastasen, multinodalen Weichgewebsinfiltraten, und einem Wachstum jenseits der Halsgefäßscheide oder unterhalb der Jugulumbene kaum gegeben (s. Abschnitt 4.3.3); in dieser Situation sollten alternative multimodale Therapieformen erwogen werden.

E33 Bei organüberschreitenden PDTC mit Zervikoviszeralinfiltration werden Resektionen am zervikalen Aerodigestivtrakt nur unter kurativer Intention empfohlen.

2.6.3 Nachsorge, Rezidivtherapie, Fernmetastasenchirurgie

Angesichts der Seltenheit der Tumoren und ihrer histologischen und tumorbiologischen Variabilität liegen derzeit keine standardisierten radioonkologischen Therapieempfehlungen zur Nachsorge und Rezidivtherapie vor. Lokale Rezidive sollten zur lokalen Tumorkontrolle möglichst chirurgisch behandelt und nur bei Irresektabilität palliativ bestrahlt und/oder chemotherapeutisch behandelt werden. Da PDTC nicht selten primär oder sekundär radiojodresistent sind, kommt der FDG-PET/CT eine wichtige Bedeutung in der Rezidiv- und Metastasendiagnostik zu (212 – 217).

2.7 Undifferenzierte (anaplastische) Karzinome (UTC)

2.7.1 Häufigkeit, klinische Besonderheiten, Pathologie

Undifferenzierte Karzinome haben einen Anteil von deutlich unter 5 % unter den klinisch manifesten Schilddrüsenmalignomen, ihr Anteil an der Gesamtmortalität der Schilddrüsenkarzinome beträgt jedoch über 90 % (2). Pathologisch bestehen UTC anteilig

oder vollständig aus undifferenzierten, spindelzelligen, pleomorphen oder großzelligen mitosereichen Tumorzellen. Bisweilen finden sich Übergänge aus differenzierten oder wenig differenzierten Karzinomen, sodaß neben einer de novo-Entstehung des UTC auch eine Entwicklung aus differenzierten bzw. gering differenzierten Karzinomen als wahrscheinlich angesehen wird (2). Zur sicheren Abgrenzung des UTC von gering differenzierten medullären Schilddrüsenkarzinomen und nicht-epithelialen Tumoren, insbesondere malignen Lymphomen (s. Abschnitt 9), sollten immunhistochemische Untersuchungen durchgeführt werden.

Undifferenzierte Karzinome zeigen ein frühzeitig lokal invasives Wachstum, Lymphknoten- und Fernmetastasen (218 – 222), sodaß bei klinischem Verdacht auf das Vorliegen eines UTC zur weiteren Therapieplanung die Diagnose zunächst durch Punktionszytologie oder Biopsie (Histologie) gesichert und eine Ausbreitungsdiagnostik (lokal, systemisch) durchgeführt werden soll.

Nach Diagnosestellung und Evaluation der lokalen und ggf. systemischen Ausbreitung stehen unterschiedliche Therapieoptionen chirurgischer und radioonkologischer Zielsetzung zur Verfügung, die innerhalb eines neoadjuvanten oder additiven bzw. adjuvanten Behandlungskonzepts angewendet werden können (216, 221). Da meist ältere Patienten mit entsprechender altersbezogener Komorbidität betroffen sind, sollte multidisziplinär beraten werden, mit welcher individuellen Therapiestrategie das Ziel einer lokalen und systemischen Tumorkontrolle am Besten erreicht werden kann.

Im Rahmen des multidisziplinären Therapiekonzepts des UTC sind hinsichtlich des Stellenwertes der Chirurgie auf Grundlage der Bildgebung folgende Ausbreitungsstadien zu unterscheiden:

1. Intrathyreoidales UTC (T4a N0/1 M0/1)
2. Extrathyreoidales UTC ohne Zervikoviszeralinfiltration (T4b N0/1 M0/1)
3. Extrathyreoidales UTC mit Zervikoviszeralinfiltration (T4b N0/1 M0/1)

2.7.2 Chirurgische Therapie

2.7.2.1 Intrathyreoidales UTC

Beim seltenen Befund eines intrathyreoidalen UTC wird eine komplette Tumorresektion unter lokal-kurativer Intention empfohlen. Im Rahmen der Tumorresektion ist eine totale

Thyreoidektomie nur dann erforderlich, wenn es sich um UTC mit bilateralem Befall oder mit partiell differenzierten Tumoranteilen handelt und eine postoperative Radiojodtherapie daher sinnvoll erscheint. Bei vollständig undifferenzierten Karzinomen ist die Durchführung einer einseitigen Tumorresektion mit Hemithyreoidektomie und Entfernung der befallenen Lymphknoten ausreichend. Zur Senkung des lokalen Rezidivrisikos sollte eine möglichst frühpostoperative externe Bestrahlung angeschlossen werden. Die Überlebensraten nach kurativer Resektion sind deutlich höher als nach lediglich palliativer Chirurgie (221 – 225).

E34 Beim intrathyreoidalen UTC wird zur lokalen Tumorkontrolle und Verbesserung der Überlebenschancen eine radikale Tumorresektion mit frühpostoperativer Radiatio empfohlen. Dazu ist bei unilateralem Befall nicht obligat eine totale Thyreoidektomie erforderlich.

2.7.2.2 Extrathyreoidales UTC ohne Zervikoviszeralinfiltration

Bei extrathyreoidal invasivem UTC ohne Aerodigestivtraktinfiltration kann eine lokal radikale Tumorresektion günstige Voraussetzungen für die anschließende Radiatio und/oder Chemotherapie schaffen. Trotz fehlender Zervikoviszeralinfiltration können UTC dieses Ausbreitungsstadiums jedoch bei Invasion der A. carotis oder des Substernalraumes lokal irresektabel sein, sodaß hierbei sorgfältig multidisziplinär abzuwägen ist, ob ein gegebenenfalls neoadjuvantes Konzept mit primärer Radiochemotherapie günstige Voraussetzungen für eine sekundär radikale Resektion schaffen kann. Palliative Resektionen sollten wegen des erhöhten Morbiditätsrisikos vermieden werden (219, 222, 223, 226 – 230).

E35 Bei fehlender Infiltration der A. carotis und des Substernalraumes wird bei UTC ohne Invasion des Aerodigestivtranktes zur Verbesserung der lokalen Tumorkontrolle eine primär radikale Tumorresektion mit frühpostoperativer Radiatio oder alternativ ein neoadjuvantes Konzept mit sekundärer Chirurgie empfohlen. Palliative Resektionen (Debulking) sollten vermieden werden.

2.7.2.3 Extrathyroidales UTC mit Zervikoviszeralinfiltration

Von seltenen Ausnahmefällen abgesehen (147) kann beim UTC mit Aerodigestivtraktinvasion auch durch risikoreiche multiviszerale Resektionen keine Lebensverlängerung erwartet werden, sodaß der Versuch einer Radikalresektion in der Regel nicht gerechtfertigt ist.

Die Anlage einer Tracheotomie als prophylaktische Maßnahme vor Radiotherapie ist umstritten (220, 226, 228), sie mindert die ohnehin eingeschränkte Lebensqualität und kann bei Wundheilungsstörungen und Trachealnekrose zur Verzögerung der Strahlentherapie und damit zur Prognoseverschlechterung führen. Als einzig atemwegswiederherstellender Eingriff ist jedoch eine Tracheostomie bei tumorbedingter Trachealobstruktion nicht selten lebensnotwendig und unvermeidbar, da im proximalen Atemwegsbereich Stentverfahren selten effektiv möglich sind.

E36 UTC mit Aerodigestivtraktinvasion sollten palliativ radioonkologisch behandelt werden. Debulking-Resektionen werden nicht empfohlen. Auf die Anlage einer prophylaktischen Tracheotomie sollte verzichtet werden.

2.7.3 Nachsorge, Rezidivtherapie, Fernmetastasen Chirurgie

Im Mittelpunkt der Nachsorge des UTC nach multimodaler Therapie stehen supportive Maßnahmen. Bei Lokalrezidiven nach chirurgischer Therapie sollte von erneut resezierenden Maßnahmen zugunsten nichtoperativer Therapiemaßnahmen Abstand genommen werden. Eine Indikation zur Fernmetastasen Chirurgie ist nicht gegeben.

2.8 Medulläre Karzinome (MTC)

2.8.1 Häufigkeit, klinische Besonderheiten, Pathologie

Medulläre Karzinome werden bei etwa 5 – 10 % aller Schilddrüsenmalignomen nachgewiesen. Sie entstehen aus den Kalzitinin- und andere Substanzen (z. B. CEA) produzierenden C-Zellen. Bei etwa 25 – 30 % der MTC-Patienten liegen ursächlich familiär

vererbare Keimbahnmutationen des RET-Protoonkogens vor (231, 232), die mutationsabhängig in unterschiedlichem Alter zum MTC führen und im Gegensatz zum sporadischen MTC mit weiteren Tumormanifestationen verbunden sein können (z. B. Phäochromozytom, primärer Hyperparathyreoidismus).

Histologisch sind MTC durch eine große Variabilität gekennzeichnet. Der immunhistochemische Nachweis von Kalzitonin ist beweisend für das Vorliegen eines MTC. Kalzitonin-negative MTC sind extrem selten (233), sodaß der Nachweis eines erhöhten Kalzitonin im Serum zur Frühdiagnose des MTC verwendet werden kann.

Medulläre Karzinome besitzen keinen Jodmetabolismus, Metastasen und Rezidive können daher im Gegensatz zu differenzierten Schilddrüsenkarzinomen nicht mit Radiojod behandelt werden. Da medulläre Karzinome bereits frühzeitig bei Primärtumorgrößen von wenigen Millimetern lymphogen und hämatogen metastasieren können (192, 234, 235), ist das Ziel der im Mittelpunkt des MTC stehenden operativen Therapie die sichere Primärtumorentfernung unter Einschluß der betroffenen lokoregionären Lymphknotenstationen.

2.8.2 Sporadisches MTC

Patienten mit sporadischem MTC fehlen die bei hereditären MTC nachweisbaren Keimbahnmutationen im RET-Protoonkogen, sie können jedoch im Tumor somatische, mit einer schlechteren Prognose einhergehende RET-Protoonkogenmutationen besitzen (z. B. im Codon 918) (236 – 238). Wegen häufig frühzeitiger Metastasierung und fehlender Radiojodavidität ist die Frühdiagnose und -therapie die entscheidende Voraussetzung zur Prognoseverbesserung.

Der Serumkalzitonin- und CEA-Spiegel korreliert mit der Tumorzellmasse und ist daher sowohl zur Frühdiagnose des MTC als auch zur Beurteilung der Verlaufsdynamik bei persistierender Hyperkalzitoninämie geeignet (239 – 244). Durch systematischen Einsatz des Kalzitoninscreenings bei der Knotenstruma und frühzeitige Operation konnte die durchschnittliche Primärtumorgröße gesenkt (245), und die Prognose sporadischer MTC deutlich verbessert werden (246 – 248). Bei Knotenstrumen wird daher zur Frühdiagnose und -therapie des sporadischen MTC eine Bestimmung des basalen und bei erhöhtem Kalzitonin auch des Pentagastrin- oder Kalzium-stimulierten Kalzitonin empfohlen (38, 244, 249).

Der Kalzitoninstimulationstest verbessert bei gering erhöhten Kalzitoninwerten die Differenzierung zwischen C-Zell-Hyperplasie und MTC (34, 42) und präzisiert somit die Indikationsstellung zur Operation im Graubereich basal erhöhter Kalzitoninspiegel. Hinsichtlich der Indikationsstellung zur Operation und des bei gegebener Operationsindikation zu planenden Resektionsausmaßes sind die Besonderheiten der Testdurchführung (37, 250), der Geschlechts- (41) und Altersabhängigkeit (251, 252) und sehr seltener Kalzitoninerhöhungen durch extrathyreoidale Kalzitonin-produzierende Tumoren (253 – 255) zu berücksichtigen. Bei Erwachsenen mit stimuliert über 100 pg/ml gemessenen Kalzitoninwerten (Referenzbereich < 10 pg/ml) wird wegen des erheblich erhöhten MTC-Risikos unter Berücksichtigung der geschlechtsabhängigen Referenzbereiche die Durchführung einer Thyreoidektomie empfohlen (34).

E36 Die Prognose des sporadischen MTC kann durch routinemäßige Kalzitoninbestimmung und daraus resultierender Frühoperation signifikant verbessert werden. Bei gering erhöhtem basalen Kalzitonin wird zur Präzisierung der Indikationsstellung der Operation ein Stimulationstest mit Pentagastrin oder Kalzium empfohlen. Bei Erwachsenen mit stimulierten Kalzitoninwerten über 100 pg/ml (Referenzbereich < 10 pg/ml) ist das MTC-Risiko signifikant erhöht und unter Berücksichtigung der Referenzbereiche die Indikation zur Thyreoidektomie in der Regel gegeben.

Beim Verdacht auf das Vorliegen eines familiären MTC mit Phäochromozytom und/oder primären Hyperparathyreoidismus sollte präoperativ zur Operationsplanung eine Nebennierenmarks- und Nebenschilddrüsendiagnostik durchgeführt werden.

E37 Bei MEN2-Verdacht wird zur Operationsplanung zum Ausschluß bzw. Nachweis eines Phäochromozytoms bzw. Hyperparathyreoidismus eine entsprechende Nebennierenmarks- und Nebenschilddrüsendiagnostik empfohlen.

2.8.2.1 Thyreoidektomie

Bei klinisch bzw. biochemisch oder zytologisch nachgewiesenem MTC ist die Indikation zur totalen Thyreoidektomie, von seltenen Ausnahmen bei Irresektabilität oder Inoperabilität

abgesehen, wegen fehlender Behandlungsalternativen stets gegeben (9). Unter Berücksichtigung der Differentialdiagnosen, Alters- und Geschlechtsspezifik der Kalzitininbestimmung wird die Durchführung einer Thyreoidektomie auch bei klinisch noch nicht nachweisbarem MTC bei stimulierten Kalzitininwerten über 100 pg/ml empfohlen, da bei klinisch nachweisbarem MTC meist eine bereits lymphogene oder auch hämatogene Metastasierung vorliegt, die die Chancen einer operativen Heilung erheblich mindert (235).

Wegen der auch beim sporadischen MTC in ca. 10% vorliegenden Multifokalität (256) sollte bei MTC-Verdacht oder -Nachweis immer eine totale Thyreoidektomie durchgeführt werden. Das Konzept der unilateralen Hemithyreoidektomie beim sporadischen MTC setzt nicht nur die präoperative Bestimmung des RET-Protoonkogens voraus, sondern lässt auch das Risiko der Multifokalität unberücksichtigt, sodaß es, von Einzelerfahrungen abgesehen (257), keine Verbreitung gefunden hat.

E38 Da der Frühdiagnose und -therapie die entscheidende Bedeutung bei der Prognoseverbesserung des sporadischen MTC zukommt, sollte eine totale Thyreoidektomie nicht erst bei klinisch nachweisbarem MTC durchgeführt werden. Bei stimulierten Kalzitininwerten über 100 pg/ml (Referenzbereich < 10 pg/ml) ist das MTC-Risiko deutlich erhöht, sodaß nach eingehender Beratung unter entsprechender Risikoabwägung und Berücksichtigung der Differentialdiagnostik, Testsicherheit, Alters- und Geschlechtsspezifik bei stimulierten Kalzitininwerten über 100 pg/ml die Indikation zur Thyreoidektomie in der Regel gegeben ist. Im Zweifelsfall wird eine Wiederholung bzw. Kontrolle der Kalzitininbestimmung empfohlen.

2.8.2.2 Lymphknotendissektion

Bei klinisch bzw. bildgebend oder zytologisch nachweisbaren Lymphknotenmetastasen ist die Indikation zur befallsorientierten Kompartimentresektion wegen der fehlenden nichtoperativen Alternativen stets gegeben. Selektive Formen der Lymphknotendissektion sind mit schlechteren Heilungschancen verbunden (59, 259 – 263) und haben daher nur im Ausnahmefall, z. B. bei progredienter Fernmetastasierung, ihre Berechtigung.

Da medulläre Karzinome insbesondere im Frühstadium häufig klinisch okkulte Mikrolymphknotenmetastasen aufweisen, sollte bei der Indikationsstellung zur

prophylaktischen Lymphknotendisektion das individuelle Morbiditätsrisiko mit dem Risiko einer postoperativ persistierenden Hyperkalzitoninämie abgewogen werden. Durch Langzeituntersuchungen konnte nachgewiesen werden, daß postoperativ geringe, persistierend erhöhte Kalzitoninwerte keinen signifikanten Einfluß auf die Prognose haben (264). Im Einzelfall ist zum Operationszeitpunkt die potentielle Progressionsdynamik jedoch nicht vorhersehbar und wesentlich abhängig von der Primärtumorgröße und den präoperativen Kalzitoninwerten (235, 243, 246). Auch wurde nachgewiesen, daß eine quantitative Beziehung zwischen der Anzahl von Lymphknotenmetastasen und der Entwicklung von Fernmetastasen besteht (266), sodaß aufgrund der gegenwärtigen Evidenz deutliche Hinweise dafür bestehen, daß die Radikalität der Lymphknotenchirurgie maßgeblichen Einfluß auf die Prognose hat, solange diese nicht durch Fernmetastasen dominiert wird.

Systematische Studien zur prädiktiven Wertigkeit der Kalzitoninspiegel haben gezeigt, daß bei basalen Kalzitoninwerten unter 20 pg/ml (Referenzbereich < 10 pg/ml) kein Befall des zentralen Kompartments vorlag, sodaß bei dieser Wertekonstellation eine prophylaktisch zentrale Kompartmentresektion nicht erforderlich ist (244). Bei basalen Kalzitoninwerten zwischen 20 und 200 pg/ml war mit zunehmender Inzidenz parallel zur Primärtumorgröße eine zunehmende Befallshäufigkeit des zentralen und ipsilateral-lateralen Kompartments nachweisbar, sodaß bei der Höhe dieser Kalzitoninwerte eine sowohl zentrale, als auch ipsilateral-laterale Lymphknotendisektion zu empfehlen ist. Bei basalen Kalzitoninwerten zwischen 200 und 500 pg/ml lagen mittlere Primärtumorgrößen von über 10 mm im Durchmesser vor und das kontralateral-laterale Kompartiment war in 14 % befallen. Bei basalen Kalzitoninwerten über 500 pg/ml fanden sich mit ansteigender Primärtumorgröße in zunehmender Frequenz Fernmetastasen. Ob bei basalen Kalzitoninwerten über 200 pg/ml trotz bildgebend unauffälligem Lymphknotenstatus eine prophylaktische Kompartmentresektion des kontralateral-lateralen Kompartments durchgeführt wird, sollte daher mit dem Patienten risikoorientiert besprochen und mit den Vor- und Nachteilen eines gegebenenfalls zweizeitigen Vorgehens abgewogen werden (267).

E39 Sporadische MTC metastasieren frühzeitig in das zentrale und ipsilateral-laterale Kompartiment. Bei basalen Kalzitoninwerten zwischen 20 und 200 pg/ml (Referenzbereich < 10 pg/ml) wird auch bei klinisch negativem Lymphknotenstatus unter kurativer Intention eine primär zentrale und ipsilateral-laterale Kompartimentresektion empfohlen. Bei basalen Kalzitoninwerten über 200 pg/ml steigt mit zunehmender Primärtumorgröße das Risiko von kontralateral-lateralen

Lymphknoten- und auch Fernmetastasen. Als alternative Vorgehensweise sollten mit dem Patienten risikoorientiert die Möglichkeiten einer ein- oder gegebenenfalls zweizeitigen Kompartimentresektion unter Einschluß des kontralateral-lateralen Kompartiments besprochen werden.

2.8.3 Hereditäres MTC

Hereditäre MTC werden durch Keimbahnmutationen des RET-Protoonkogens ausgelöst, die Vererbung der Mutation erfolgt autosomal-dominant. Der Zeitpunkt der MTC-Entwicklung wird ebenso wie die Assoziation mit den anderen Endokrinopathien des MEN2-Syndroms wesentlich von der Mutation des RET-Protoonkogens bestimmt (Genotyp-Phänotyp-Korrelation) (9, 268 – 270).

Das Erkrankungsrisiko wurde auf Grundlage der Genotyp-Phänotyp-Korrelationen von der American Thyroid Association in vier Gruppen von A (niedrigstes Risiko) bis D (höchstes Risiko) eingeteilt (9). Den Risikogruppen wurden die Mutationen folgender Kodons zugeordnet: A: 321, 515, 531, 532, 533, 600, 603, 606, 635, 649, 666, 768, 777, 790, 791, 804, 819, 833, 844, 866, 891, 912; B: 609, 611, 618, 620, 630, 631, 633; C: 634; D: 883, 918 (9). Die Mutation im Codon 634 (Gruppe C) ist weltweit die häufigste und zugleich am häufigsten mit einem Phäochromozytom und primären Hyperparathyreoidismus einhergehende RET-Proto-onkogenmutation. Die Mutation im Codon 918 ist die aggressivste, bereits im frühen Säuglingsalter mit einem MTC einhergehende, im späteren Alter häufig mit einem Phäochromozytom, jedoch nie mit einem primären Hyperparathyreoidismus assoziierte Variante.

Da das Lebenszeitrisiko von Genträgern des RET-Protoonkogens, an einem MTC zu erkranken, bei über 90 % liegt, wird seit Beschreibung der auslösenden Genmutationen 1993 (231, 232) weltweit die Durchführung einer präemptiv-kurativen, prophylaktischen Thyreoidektomie empfohlen (9, 271 – 273).

2.8.3.1 Thyreoidektomie

Während bei klinisch manifesten, resektablen MTC wegen fehlender nicht-operativer Behandlungsmöglichkeiten wie beim sporadischen MTC keine Behandlungsalternative zur

totalen Thyreoidektomie besteht, ist die Entscheidung über den bestmöglichen Zeitpunkt der prophylaktischen Thyreoidektomie bei asymptomatischen Genträgern der ATA-Risikogruppen A bis C nicht einfach, da der genaue Zeitpunkt der Karzinomentwicklung individuell nicht vorhersehbar ist (269, 274, 275). Die alleinige Orientierung an einer Altersempfehlung bezüglich des günstigsten Zeitpunktes der prophylaktischen Thyreoidektomie birgt somit die Risiken sowohl einer Übertherapie oder Untertherapie (274).

Bei basal im Normbereich liegenden Kalzitonspiegeln konnte nachgewiesen werden, daß medulläre Karzinome bereits in 20 % vorlagen, jedoch noch keine Lymphknotenmetastasierung eingetreten war (275). Der Kalzitonspiegel ist daher bei der Wahl des individuell günstigsten Zeitpunktes der prophylaktischen Thyreoidektomie von wesentlicher Bedeutung. Der späteste Zeitpunkt der prophylaktischen Thyreoidektomie ist gegeben, wenn im Stimulationstest pathologisch erhöhte Kalzitoninwerte gemessen werden (19, 274, 275, 276).

Der Vorteil des kombiniert DNA-basiert-biochemischen Konzepts ist, daß den betroffenen Genträgern bei bekannter familiärer Disposition ein zeitlicher Entscheidungskorridor ermöglicht wird, innerhalb dessen sie den für sie günstigsten Zeitpunkt der Operation bestimmen können, ohne Nachteile hinsichtlich der Prognose befürchten zu müssen. Da das komplikative Risiko insbesondere hinsichtlich eines postoperativen Hypoparathyreoidismus in frühem Kindesalter deutlich erhöht ist (277), ist empfehlenswert, bei asymptomatischen Genträgern mit Mutationen der Risikogruppen A bis C die prophylaktische Thyreoidektomie so spät wie möglich vorzunehmen.

Bei Genträgern einer Mutation des Codon 918 des RET-Protoonkogens mit MEN2B-Syndrom sollte die Thyreoidektomie abweichend von den oben genannten Empfehlungen dagegen so früh als möglich durchgeführt werden, da die Karzinomentwicklung bereits in sehr frühem Säuglingsalter einsetzt und Heilungen der MTC-Erkrankung nur in den ersten Lebensjahren zu erwarten sind (278, 279). Beim MEN 2B-Syndrom handelt es sich meist um Erstmutationen bei bislang unauffälliger Familienanamnese. Der Frühdiagnose durch Erkennen der nicht-thyreoidalen krankheitsassoziierten Symptome ("Weinen ohne Tränen", Darmdysfunktion) kommt daher entscheidende Bedeutung zu (278, 279).

E40 Hereditäre MTC zeigen Mutations-spezifische Genotyp-Phänotyp-Korrelationen. Der individuelle Zeitpunkt der MTC-Entwicklung ist bei asymptomatischen Genträgern der ATA-Risikogruppen A bis C allein anhand der Mutation nicht

vorhersehbar, sodaß der Kalzitininbestimmung bei der Wahl des günstigsten Zeitpunktes der prophylaktischen Thyreoidektomie entscheidende Bedeutung zukommt. Bei normalem basalen Kalzitininwert kann mit großer Sicherheit davon ausgegangen werden, daß noch keine Ausbreitung jenseits der Schilddrüse stattgefunden hat. Bei bekannter familiärer Mutation und nachgewiesener Mutation der Risikogruppe ATA A bis C sollte die prophylaktische Thyreoidektomie spätestens dann vorgenommen werden, wenn der stimulierte Kalzitininwert in den pathologischen Bereich ansteigt. Beim MEN 2B-Syndrom (ATA D) sollte die Thyreoidektomie dagegen zum frühest möglichen Zeitpunkt erfolgen.

2.8.3.2 Lymphknotendisektion

Bei Indexpatienten und MTC-Genträgern mit basal erhöhtem Kalzitoningehalt sollte eine bilateral zentrale und laterale Kompartmentresektion durchgeführt werden. Bei basalen Kalzitoningehalten im Normbereich kann auf eine prophylaktische Lymphknotendisektion verzichtet werden, da bei dieser Konstellation Lymphknotenmetastasen bislang nicht beobachtet wurden (277).

E41 Bei Genträgern mit basal normalem Kalzitoningehalt kann auf eine prophylaktische Kompartmentresektion verzichtet werden. Bei Indexpatienten und Genträgern mit basal erhöhtem Kalzitoningehalt wird eine bilateral zentrale und laterale Kompartmentresektion empfohlen.

2.8.3.3 Zervikoviszeralresektion bei organüberschreitendem MTC

Die Therapieprinzipien der Indikationsstellung und Operationsdurchführung entsprechen im Wesentlichen denjenigen beim PTC (s. Abschnitt 4.3.3) und FTC (s. Abschnitt 5.3.3). Im Gegensatz zu differenzierten Karzinomen ist jedoch die Prognose des MTC bereits bei minimaler Organkapselinvasion wegen des erhöhten Fernmetastasenrisikos deutlich eingeschränkt (144, 243, 244, 280), sodaß die Indikation zur Resektion des Aerodigestivtraktes beim MTC zurückhaltend zu stellen ist.

E42 Beim MTC mit Organkapselinvasion ist die Prognose verglichen mit PTC und FTC wegen der zunehmenden Häufigkeit von Fernmetastasen deutlich schlechter, sodaß die Indikation zur Aerodigestivtraktresektion zurückhaltend zu stellen ist.

2.8.4 Nachsorge, Rezidivchirurgie, Fernmetastasenchirurgie

Beim postoperativen Zufallsbefund eines MTC und primär nicht totaler Thyreoidektomie kann bei stimuliert unterhalb der Nachweisgrenze liegendem Kalzitonin und Ausschluß eines hereditären MTC auf eine Nachoperation verzichtet werden (257, 281). Obwohl nach postoperativ biochemischer Heilung nur ein geringes Rezidivrisiko besteht (282), wird eine weitere Kontrolle des Kalzitonin und CEA in halbjährlichem Intervall empfohlen.

E43 Bei RET-negativen Patienten ist beim postoperativen Zufallsbefund eines MTC nach nicht-totaler Thyreoidektomie keine Nachoperation erforderlich, wenn der stimulierte Kalzitoninwert unterhalb der Nachweisgrenze liegt. Eine halbjährliche Kontrolle von Kalzitonin und CEA wird jedoch empfohlen.

Bei postoperativ persistierender Hyperkalzitoninämie ist die Indikation zur Komplettierungsoperation immer dann gegeben, wenn die Primäroperation nicht dem der primären Tumorausbreitung angemessenen Resektionsverfahren entsprochen hat. Im Falle resektabler Tumorreste wird eine Nachresektion empfohlen (283 – 287). Die Indikation zur Radiojodtherapie stellt sich wegen der fehlenden Radiojodaufnahme des MTC nicht. Eine externe Strahlentherapie wird nur bei irresektablem Resttumor oder Inoperabilität empfohlen. Biochemische Heilungen können auch nach Reoperation nur selten, bei Kalzitoninwerten über 1000 pg/ml kaum noch erreicht werden (234, 288). Bei negativer Bildgebung durch hochauflösenden Ultraschall, CT, MRT oder PET/CT wird nach vorangegangener Kompartimentresektion ein abwartendes Vorgehen empfohlen, da bei dieser Konstellation Tumorreste nur selten nachgewiesen werden und eine biochemische Heilung wenig wahrscheinlich ist.

E44 Bei postoperativ persistierender Kalzitonerhöhung wird eine Kompartment-orientierte Nachresektion nach nicht ausreichender Erstoperation, oder wenn mit Hilfe moderner Bildgebungsverfahren lokoregionäre Tumorreste nachweisbar sind, empfohlen.

Bei bildgebend nachgewiesenen progredienten Fernmetastasen besteht in der Regel die Indikation zur palliativen radioonkologischen Therapie (289). Bei sehr selten vorkommenden solitären oder lokal dominanten bzw. symptomatischen Fernmetastasen ("Schrittmacher") z. B. im Bereich Mediastinum, Lunge, oder Leber ist unter Abwägung alternativ fokussierter bzw. regionaler (290, 291) oder systemischer Behandlungsmöglichkeiten über ein operatives Vorgehen zu entscheiden.

E45 Bei symptomatischen Fernmetastasen kann unter Abwägung nicht-operativer Therapieoptionen im Einzelfall ein operatives Vorgehen unter palliativer Zielsetzung begründet sein.

Bei hereditären MTC sollte in Abhängigkeit vom Risikoprofil (RET-Mutation, Alter) eine laborchemische und bildgebende Diagnostik zum Nachweis bzw. Ausschluß eines Phäochromozytoms und primären Hyperparathyreoidismus erfolgen (9, 268, 270, 292).

Bei unbekanntem Genstatus soll zum Nachweis bzw. Ausschluß eines hereditären MTC nach entsprechender genetischer Beratung die Durchführung einer RET-Genanalyse empfohlen werden.

2.9 Lymphome

2.9.1 Häufigkeit, klinische Besonderheiten, Pathologie

Der Halsbereich ist nicht selten Manifestationsort systemischer Hodgkin- und non-Hodgkin-Lymphomkrankungen. Vor allem beim klassischen Hodgkin-Lymphom sind zervikale

Lymphknoten häufiges Initialsymptom der meist in jungem Alter auftretenden Erkrankungen, sodass zervikale „Lymphome“ grundsätzlich einer differentialdiagnostischen Abklärung bedürfen.

Primäre maligne Lymphome der Schilddrüse sind selten. Sie treten mit Dominanz im höheren Lebensalter (> 60 Jahre) und bevorzugt bei weiblichen Patienten auf (3 – 7 : 1) (293 – 296). Bei den meisten Patienten liegt ein Befall der Schilddrüse im Stadium 1E oder 2E (Ann Arbor-Klassifikation) (297) vor. Im Stadium 2E sind nicht selten perithyreoidale Tumorinvasionen mit Sekundärkomplikationen (Recurrensparese, Trachealbeteiligung) zu beobachten. Bei disseminierten Stadien (3E, 4) liegt am häufigsten ein Befall zervikaler, perithyreoidaler, mediastinaler oder abdomineller Lymphknoten vor. Die Prognose ist stadienabhängig und bei auf die Schilddrüse begrenzten MALT-Lymphomen am günstigsten (293 – 297).

Histopathologisch handelt es sich bei den meisten Lymphomen der Schilddrüse um non-Hodgkin-Lymphome der B-Zellen, selten um Hodgkin- und T-Zell-Lymphome. Bei etwa 30 % liegen sogenannte B-Zell-Lymphome des mucosa-associated lymphoid tissue (MALT) vor. Fast alle Lymphome der Schilddrüse treten in Schilddrüsen mit vorbestehender chronisch-lymphozytärer Thyroiditis auf (2).

2.9.2 Differentialdiagnostik

Da die chirurgischen Therapiemöglichkeiten bei Lymphomen der Schilddrüse begrenzt sind, ist die initiale Differentialdiagnose von ausschlaggebender Bedeutung. Von intrathyreoidal begrenzten MALT-Lymphomen abgesehen, handelt es sich bei malignen Lymphomen der Schilddrüse meist um schnell wachsende Tumoren, die klinisch oft schwer von undifferenzierten und wenig differenzierten Schilddrüsenkarzinomen, oder Metastasen zu unterscheiden sind.

Bei lokal fortgeschrittenen, schnell wachsenden Schilddrüsenmalignomen wird daher empfohlen, Therapieentscheidungen erst nach Vorliegen einer zytologischen oder histopathologisch-biopsischen Tumordiagnose zu treffen. Die zytopathologischen Techniken konnten in den vergangenen Jahren deutlich verbessert werden (298), jedoch ist die Sicherheit der zytologischen Diagnose unverändert Untersucher-abhängig, sodaß die Gewinnung einer Biopsie mit anschließender Histopathologie als Grundlage der Therapieentscheidung vielfach erforderlich ist (293).

Ziel der morphologischen Diagnostik ist die Differenzierung diffuser B-Zell von MALT-Lymphomen und insbesondere MALT-Lymphome von einer Hashimoto-Thyreoiditis. Immunzytologisch sind MALT-Lymphome CD5-, CD10- und CD23-negativ, großzellige B-Zell-Lymphome meist CD19-, CD20- und CD45-positiv (293, 298). Nach Feststellung der histologischen Diagnose eines Lymphoms schließt sich das Staging an. Durch FDG-PET/CT können extrazervikale Lymphommanifestationen nachgewiesen werden (299).

E46 Bei lokal fortgeschrittenen Schilddrüsenmalignomen sollte zur Therapiestratifizierung differentialdiagnostisch durch Immunzytologie (FNP) und/oder Histologie (Biopsie) das Vorliegen eines Lymphoms ausgeschlossen bzw. nachgewiesen werden. Bei nachgewiesenem Lymphom ist für die Therapieplanung eine Subtypklassifikation mit anschließendem Staging erforderlich.

2.9.3 Stellenwert der Chirurgie

Der Stellenwert der Chirurgie liegt vor allem in der Durchführung von Biopsien, wenn die Zytologie keine eindeutige Diagnose ergeben hat oder eine Biopsie zur Bestimmung des histologischen Subtyps als Grundlage der Therapiestratifizierung erforderlich ist, z. B. bei der Differenzierung von MALT-Lymphomen gegenüber diffusen B-Zell-Lymphomen.

Hinsichtlich der Frage radikaler oder tumorreduzierender chirurgischer Verfahren (Debulking) liegen bislang keine randomisierten oder prospektiven Studien vor, insbesondere nicht bezogen auf den Einfluß der Chirurgie (Biopsie oder Debulking mit anschließender Radio/Chemo-therapie) auf die Prognose in Abhängigkeit von den unterschiedlichen Subtypen des Lymphoms der Schilddrüse (293).

Bei den meist (83 %) im frühen 1E-Stadium vorliegenden, auf die Schilddrüse begrenzten und prognostisch günstigen MALT-Lymphomen ist prinzipiell eine alleinige Strahlentherapie oder alleinige Thyreoidektomie kombiniert mit Chemotherapie oder multimodaler Therapie möglich. Welche der genannten Therapieoptionen von Vorteil ist, kann jedoch nur durch weitere Studien geklärt werden (300 – 305). Als Kontraindikation zur alleinigen Radiotherapie bzw. Chirurgie gelten dagegen MALT-Lymphome jenseits des 1E-Stadiums (305, 308).

Bei Trachealbeteiligung können zur Beherrschung lokaler Tumorkomplikationen auch chirurgische Debulking-Verfahren notwendig werden (306 – 308). Aufgrund der mit Palliativoperationen verbundenen Morbidität (308) wird jedoch aufgrund der Effektivität der Radiochemotherapie, z. B. mit neuen Substanzen wie Rituximab (309), und ggf. internen Stenting-Verfahren (310) im Allgemeinen der primären Radiochemotherapie der Vorzug gegeben.

E47 Bei auf die Schilddrüse begrenztem MALT-Lymphom (Stadium 1E) ist alternativ eine alleinige Thyreoidektomie oder Strahlentherapie möglich.

E48 Bei diffusen oder gemischtzelligen B-Zell-Lymphomen wird die Durchführung einer primären Radiochemotherapie empfohlen.

E49 Bei Lymphomen mit Tracheabeteiligung sollte interdisziplinär und individuell über das bestmögliche Vorgehen entschieden werden.

2.10 Schilddrüsenmetastasen extrathyreoidaler Primärtumoren

2.10.1 Häufigkeit, klinische Besonderheiten, Pathologie

Schilddrüsenmetastasen extrathyreoidaler Primärtumoren sind selten (311 – 314). In unselektionierten Autopsieserien wurden in ca. 1 % der Fälle Schilddrüsenmetastasen nachgewiesen (313), bei Patienten mit anamnestisch bekannten metastasierten Tumoren in 4 – 25 % (311, 315). Die klinische Relevanz von Schilddrüsenmetastasen ist jedoch begrenzt, da nur bei etwa 20 % der Patienten mit sektionshistologisch nachgewiesenen Metastasen diese klinisch apparent waren (312, 316).

Die häufigsten Primärtumoren von Schilddrüsenmetastasen sind Nierenzellkarzinome (ca. 30 – 55 %), Lungenkarzinome (ca. 15 %), Mammakarzinome (ca. 15 %), Ösophaguskarzinome

(ca 10 %) und andere solide Primärtumoren (Haut, Uterus, Ovar, Speicheldrüsen, Nebenschilddrüsen) (317, 318).

Abhängig von der Art und Lokalisation des Primärtumors und den Nachsorgestrategien sind die Latenzzeiten zwischen der Erstdiagnose des Primärtumors und dem Nachweis von Schilddrüsenmetastasen sehr unterschiedlich (im Mittel 3.5 Jahre beim Melanom, 9 Jahre beim Nierenzellkarzinom, 11 Jahre beim Mamma- und Uteruskarzinom) (314, 317, 319 – 323).

Klinisch imponieren Schilddrüsenmetastasen oft als rasch wachsende solitäre Knoten oder Knoten in einer multinodulären Knotenstruma. Die Schilddrüse sollte daher bei Patienten mit Primärtumoren, die häufig in die Schilddrüse metastasieren (z. B. Niere, Lunge, Mamma) und Patienten mit Malignomanamnese und neu aufgetretenen Schilddrüsenknoten differentialdiagnostisch abgeklärt werden (324).

2.10.2 Differentialdiagnostik

Bei Patienten mit extrathyreoidalen Primärtumoren sollten sonographisch auffällige zervikale Raumforderungen und Schilddrüsenknoten punktionszytologisch untersucht werden. Aufgrund der auffälligen Zytologie gelingt bei Schilddrüsenmetastasen meist der Metastasennachweis (317, 321, 325). Zur Therapieentscheidung hinsichtlich einer Entfernung der Schilddrüsenmetastasen ist ein lokales und systemisches Staging erforderlich.

E50 Sonographisch auffällige zervikale Raumforderungen und Schilddrüsenknoten bei Patienten mit extrathyreoidalen Primärtumoren sollten punktionszytologisch untersucht werden. Bei Metastasennachweis ist ein lokales und systemisches Staging erforderlich.

E51 Die Entscheidung über die Indikation zum Schilddrüseneingriff und dessen Ausmaß erfolgt interdisziplinär. Sie ist sowohl vom Stadium und der Prognose des Primärtumors als auch dem lokalen Befallsausmaß der Schilddrüse bzw. des Halses abhängig.

2.10.3 Metastasen von Nierenzellkarzinomen

Schilddrüsenmetastasen von Nierenzellkarzinomen können in unterschiedlichem zeitlichem Abstand zur Erstdiagnose des Primärtumors und in sehr variabler Ausprägung der Schilddrüsenmetastasierung auftreten (314, 317, 318, 320, 322, 326, 327).

Hinsichtlich der Entscheidung über eine Resektion der Schilddrüsenmetastasierung sind prognostisch günstige Faktoren ein langes Intervall zwischen Erstdiagnose des Primärtumors und Auftreten der Schilddrüsenmetastase sowie langsames Wachstum (320). Als prognostisch ungünstiger Faktor wurde ein extrathyreoidales Wachstum mit Infiltration des N. recurrens oder anderer der Schilddrüse benachbarter Strukturen nachgewiesen (328). Eine Thyreoidektomie ist in der Regel nur bei Nachweis bilateraler Knoten, eine Lymphadenektomie nur bei erkennbarem Lymphknotenbefall erforderlich (318). Bei extrathyreoidalem Wachstum mit Invasion der zervikalen Venen und Weichteile können erweiterte Resektionen onkologisch gerechtfertigt sein, wenn sich die Metastasierung auf den Halsbereich beschränkt und eine R0-Resektion erreicht werden kann (328).

E52 Bei fehlender progredienter Systemerkrankung ist die Indikation zur Resektion von zervikalen und thyreoidalen Metastasen im Allgemeinen gegeben.

2.10.4 Metastasen von Karzinomen der Lunge, Mamma und anderen soliden Primärtumoren

Im Unterschied zu Nierenzellkarzinommetastasen treten Schilddrüsenmetastasen von Karzinomen der Lunge, Mamma und anderen soliden Primärtumoren selten als alleinige thyreoidale Metastasierung auf und haben meist eine schlechtere Prognose (314, 317, 321, 329, 330). Die Indikation zur Schilddrüsenresektion ist daher im Rahmen der interdisziplinären Therapiestrategie zurückhaltend zu stellen und nur dann gegeben, wenn lokale Beschwerden bestehen oder lokale tumorbedingte Komplikationen drohen.

E53 Schilddrüsenmetastasen von Nicht-Nierenzellkarzinomen haben meist eine schlechte Prognose. Die Indikation zur Operation besteht daher in der Regel nur dann, wenn lokale Beschwerden bestehen oder lokal tumorbedingte Komplikationen drohen.

3. Anhang

Erklärungen der Autoren über Verbindungen zu Industrieunternehmen bzw. Darlegung potenzieller Interessenskonflikte.

Alle Autoren sind Mitglied von in Zusammenhang mit der Leitlinienentwicklung relevanten Fachgesellschaften/Berufsverbänden, Mandatsträger im Rahmen der Leitlinienentwicklung.

Folgende Autoren erklären, dass keine Verbindungen bzw. finanziellen oder sonstigen Interessenskonflikte mit möglicherweise an den Leitlinieninhalten interessierten Dritten vorliegen:

Dr. Th. Clerici, Prof. H. Dralle, Prof. M. Hermann, PD K. Lorenz, Prof. B. Niederle, Prof. Chr. Nies, Prof. Chr. Scheuba, Prof. K. W. Schmid, Prof. O. Schober, Prof. D. Simon, Prof. Th. Steinmüller, K. Wosniak

Folgende Autoren erklären Berater-, Gutachter-, Vortragstätigkeit, Tätigkeit in einem wissenschaftlichen Beirat oder Teilnahme an Studien für Industrieunternehmen oder erhaltenen Zuwendungen für die Durchführung von Forschungsprojekten von Industrieunternehmen oder Eigentümerinteressen:

Prof. A. Frilling (Vortragstätigkeit, Drittmittel), Prof. P. E. Goretzki (Berater- und Gutachtertätigkeit, Vortragstätigkeit, Drittmittel), Prof. W. Karges (Beratertätigkeit), Prof. J. Kußmann (Vortragstätigkeit), Prof. M. Luster (Vortragstätigkeit, Beratertätigkeit, Drittmittel, Eigentümerinteressen), Dr. R. Mühlenberg (Drittmittel), Prof. T.J. Musholt (Vortragstätigkeit), H. Rimmele (Beratertätigkeit), Dr. J. Schabram (Vortragstätigkeit), RA P. Schabram (Vortragstätigkeit, Gutachtertätigkeit), Prof. H.J. Schmoll (Vortragstätigkeit, Drittmittel), Prof. A. W. Trupka (Vortragstätigkeit), Prof. D. Vordermark (Vortragstätigkeit), Prof. A. Zielke (Beratertätigkeit, Vortragstätigkeit, persönliche Beziehungen)

4. Literatur

1. Robert Koch Institut. Krebs in Deutschland 2003 – 2004. Häufigkeiten und Trends. In: Robert Koch Institut Berlin und Gesellschaft der epidemiologischen Krebsregister in Deutschland e.V. Lübeck (Hrsg), 2008, 6, überarbeitete Auflage, Berlin, 86 – 89
2. DeLellis RA, Lloyd RV, Heitz PhU, Eng Ch (ed.). WHO Classification of tumors. Pathology and Genetics of Tumors of Endocrine Organs. IARC Press, Lyon, 2004, 49 – 133
3. Davies L, Welch HG. Increasing incidence of thyroid cancer in the United States, 1972 – 2002. JAMA 2006; 296: 164 – 2167
4. Hughes DT, Haymart MR, Miller BS et al. The most commonly occurring papillary thyroid cancer in the United States is now a microcarcinoma in a patient older than 45 years. Thyroid 2011; 21: 231 – 236
5. Aschebrook-Kilfoy B, Ward MH, Sabra MM, et al. Thyroid cancer incidence patterns in the United States by histology type, 1992 – 2006. Thyroid 2011; 21: 125 – 134
6. Lise M, Franceschi S, Buzzoni C et al. Changes in the incidence of thyroid cancer between 1991 and 2005 in Italy: A geographical analysis. Thyroid 2012; 22: 27 – 34
7. Dralle H. Maligne Schilddrüsentumoren. In: Kurzgefaßte interdisziplinäre Leitlinien 2008. Deutsche Krebsgesellschaft (Hrsg.), W. Zuckschwerdt, München, 2008, 20
8. Cooper DS, Doherty GM, Haugen, BR et al. Revised American Thyroid Association management guidelines for patients with thyroid nodules and differentiated thyroid cancer. Thyroid 2009; 19: 1167 – 1214
9. Kloos RT, Eng C, Evans DB et al. Medullary thyroid cancer: Management guidelines of the American Thyroid Association. Thyroid 2009; 19: 565 – 612
10. British Thyroid Association. Guidelines for the management of thyroid cancer. Second edition, 2007. <http://www.british-thyroid-association.org>
11. Pacini F, Schlumberger M, Dralle H et al. European consensus for the management of the patients with differentiated thyroid carcinoma of the follicular epithelium. Eur J Endocrinol 2006; 154: 787 – 803
12. Dutch Association of comprehensive cancer centres thyroid cancer. National evidence-based guideline. Version 1.0. 2007. <http://www.oncoline.nl>
13. Luster M, Clarke SE, Dietlein M et al. Guidelines for radioiodine therapy of differentiated thyroid cancer. Eur J Nucl Med Mol Imaging 2008; 35: 1941 – 1959
14. Dietlein M, Dressler J, Eschner W et al. Verfahrensanweisung zur Radioiodtherapie (RIT) beim differenzierten Schilddrüsenkarzinom (Version 3). Nuklearmedizin 2007; 46: 213 – 219
15. Takami H, Ito Y, Okamoto T et al. Therapeutic strategy for differentiated thyroid carcinoma in Japan based on a newly established guideline managed by Japanese Society of Thyroid Surgeons and Japanese Association of Endocrine Surgeons. World J Surg 2011; 35: 111 – 121
16. Carling T, Carty SE, Ciarleglio MM et al. American Thyroid Association Surgical Affairs Committee. American Thyroid Association design and feasibility of a prospective randomized controlled trial of prophylactic central lymph node dissection for papillary thyroid carcinoma. Thyroid 2012; 3: 237 – 244
17. Carty SE, Doherty GM, Inabnet III WB, et al. American Thyroid Association statement on the essential elements of interdisciplinary communication of perioperative information for patients undergoing thyroid cancer surgery. Thyroid 2012; 22: 395 – 399
18. Wittekind Ch, Meyer JH. TNM Klassifikation maligner Tumoren, 7. Auflage, WILEY-VCH, Weinheim, 2010, 55 – 59
19. Dralle H, Machens A, Lorenz K. Hereditäre Schilddrüsenkarzinome. Chirurg 2008; 79: 1017-1028

20. Kelz RR, Fraker DL. Factors that predispose to thyroid neoplasia. In: Textbook of Endocrine Surgery, 2nd edition, O. Clark (Hrsg.), C. Y. Duh, E. Kebebew, Elsevier Saunders, Philadelphia 2005; 240 – 247
21. Morris LF, Ragavendra N, Yeh MW. Evidence-based assessment of the role of ultrasonography in the management of benign thyroid nodules. *World J Surg* 2008; 32: 1253 - 1263
22. Frates MC, Benson CB, Charboneau JW et al. Management of thyroid nodules detected at US: Society of Radiologists in Ultrasound consensus conference statement. *Radiology* 2005; 237: 794 – 800
23. Papini E, Guglielmi R, Bianchini A et al. Risk of malignancy in non palpable thyroid nodules: predictive value of ultrasound and color-doppler features. *J Clin Endocrinol Metab* 2002; 87: 1941 - 1946
24. Hotvath E, Maylis S, Rossi R, et al. An ultrasonogram reporting system for thyroid nodules stratifying cancer risk for clinical management. *J Clin Endocrinol Metab* 2009; 94: 1748 - 1751
25. Hegedus L, Bonnema SJ, Bennedbaek FN. Management of simple nodular goiter: current status and future perspectives. *Endocr Rev* 2003; 24:102-132
26. Brauer VF, Brauer WH, Führer D et al. Iodine nutrition, nodular thyroid disease, and urinary iodine excretion in a German university study population. *Thyroid* 2005; 15: 364 - 370
27. Theissen P, Schmidt M, Ivanova T et al. MIBI szintigraphy in hypofunctional thyroid nodules – can it predict the dignity of a lesion? *Nuklearmedizin* 2009; 48: 144 – 152
28. Giovanella L, Suriano S, Maffioli M et al. (99m)Tc- sestamibi scanning in thyroid nodules with nondiagnostic cytology. *Head Neck* 2010; 32: 607 – 611
29. D'Souza MM, Marwaha RK, Sharma R et al. Prospective evaluation of solitary thyroid nodules on 18F-FDG PET/CT and high-resolution ultrasonography. *Ann Nucl Med* 2010; 24: 345 – 355
30. Ho Ty, Liou MJ, Lin KJ et al. Prevalence and significance of thyroid uptake detected by (18)F-FDG PET. *Endocrine* 2011; 40: 297– 302
31. Farrag TY, Samlan RA, Lin FR et al. The utility of evaluating true vocal fold motion before thyroid surgery. *Laryngoscope* 2006; 116: 235 - 238
32. Randolph GW, Kamani D. The importance of preoperative laryngoscopy in patients undergoing thyroidectomy: voice, vocal cord function, and the preoperative detection of invasive thyroid malignancy. *Surgery* 2006; 139: 357 - 362
33. Scheuba C, Kaserer K, Weinhausl A et al. Is medullary thyroid cancer predictable? A prospective study of 86 patients with abnormal pentagastrin tests. *Surgery* 1999; 126: 1089 - 1095
34. Karges W, Dralle H, Raue F et al. Calcitonin measurement to detect medullary thyroid carcinoma in nodular goiter: German evidence-based consensus recommendation. *Exp Clin Endocrinol Diab* 2004; 112: 52 - 58
35. Costante G, Meringolo D, Durante C et al. Predictive value of serum calcitonin levels for preoperative diagnosis of medullary thyroid carcinoma in a cohort of 5817 consecutive patients with thyroid nodules. *J Clin Endocrinol Metab* 2007; 92: 450 - 455
36. Elisei R, Bottici V, Luchetti F et al. Impact of routine measurement of serum calcitonin on the diagnosis and outcome of medullary thyroid cancer: experience in 10.864 patients with nodular thyroid disorders. *J Clin Endocrinol Metab* 2004; 89: 163 – 168
37. Doyle P, Duren C, Nerlich K et al. Potency and tolerance of calcitonin stimulation with high-dose calcium versus pentagastrin in normal adults. *J Clin Endocrinol Metab* 2009; 94: 2970 - 2974
38. Colombo C, Verga U, Mian C, Ferrero S, Perrino M, Vicentini L, Dazzi D, Opocher G, Pelizzo MR, Beck-Peccoz P, Fugazzola L. Comparison of calcium and pentagastrin tests for the diagnosis and follow-up of medullary thyroid cancer. *J Clin Endocrinol Metab* 2012 ; 97 : 905 – 913
39. Rink T, Truong PN, Schroth HJ et al. Calculation and validation of a plasma calcitonin limit for early detection of medullary thyroid carcinoma in nodular thyroid disease. *Thyroid* 2009; 19 : 327 – 332
40. Scheuba C, Kaserer K, Moritz A et al. Sporadic hypercalcitoninemia: clinical and therapeutic consequences. *Endocr Rel Cancer* 2009; 16: 243 – 253

41. Machens A, Hoffmann F, Sekulla C et al. Importance of gender-specific calcitonin thresholds in screening for occult sporadic medullary thyroid cancer. *Endocr Rel Cancer* 2009; 16: 1291 - 1298
42. Milone F, Ramundo V, Chiofalo MG et al. Predictive value of pentagastrin test for preoperative differential diagnosis between C-cell hyperplasia and medullary thyroid carcinoma in patients with moderately elevated basal calcitonin levels. *Clin Endocrinol* 2010; 73: 85 – 88
43. Kloos R. Thyroid cancer recurrence in patients clinically free of disease with undetectable or very low serum thyroglobulin values. *J Clin Endocrinol Metab* 2010; 95: 5241 – 5248
44. Miyauchi A, Kudo T, Miya A et al. Prognostic impact of serum thyroglobulin doubling-time under thyrotropin suppression in patients with papillary thyroid carcinoma who underwent total thyroidectomy. *Thyroid* 2011; 21: 707 – 716
45. Suh I, Vriens MR, Guerrero MA et al. Serum thyroglobulin is a poor diagnostic biomarker of malignancy in follicular and Hurthle-cell neoplasms of the thyroid. *Am J Surg* 2010; 200: 41 – 46
46. Lundgren Ci, Zedenius J, Skoog L. Fine-needle aspiration biopsy of benign thyroid nodules: an evidence-based review. *World J Surg* 2008; 32: 1247 – 1252
47. Ting S, Bockisch A, Führer D, Tötsch M, Schmid KW. Feinnadelbiopsie (FNB) der Schilddrüse. *Nuklearmediziner* 2012; 35: 1 – 8
48. Cibas ES, Ali SZ. The Bethesda system for reporting thyroid cytopathology. *Thyroid* 2009; 19: 1159 - 1165
49. Pang T, Ihre-Lundgren C, Gill A et al. Correlation between indeterminate aspiration cytology and final histopathology of thyroid neoplasms. *Surgery* 2010; 148: 532 - 537
50. Deandrea M, Ragazzoni F, Motta M et al. Diagnostic value of a cytomorphological subclassification of follicular patterned thyroid lesions: A study of 927 consecutive cases with histological correlation. *Thyroid* 2010; 20: 1077 – 1083
51. Lew IJ, Snyder RA, Sanchez YM et al. Fine needle aspiration of the thyroid: correlation with final histopathology in a surgical series of 797 patients. *J Am Coll Surg* 2011; 213: 188 - 195
52. Wang CCC, Friedman L, Kennedy GC et al. A large multicenter correlation study of thyroid nodule cytopathology and histopathology. *Thyroid* 2011; 21: 243 - 251
53. Polyzos SA, Anastasilakis AD. A systematic review of cases reporting needle tract seeding following thyroid fine needle biopsy. *World J Surg* 2010; 34: 844 – 851
54. Moses W, Weng J, Sansano I et al. Molecular testing for somatic mutations improves the accuracy of thyroid fine-needle aspiration biopsy. *World J Surg* 2010; 34: 2589 – 2594
55. Xing M. Prognostic utility of BRAF mutation in papillary thyroid cancer. *Mol Cell Endocrinol* 2010; 321: 86 – 93
56. Colanta A, Lin O, Tafe L et al. BRAF mutation analysis of fine-needle aspiration biopsies of papillary thyroid carcinoma: impact on diagnosis and prognosis. *Acta Cytol* 2011; 55: 563 – 569
57. Dralle H, Machens A. Surgical approaches in thyroid cancer and lymph node metastases. *Best Pract & Res Clin Endocrinol Metab* 2008; 22: 971 – 987
58. Dralle H, Lorenz K, Machens A. Chirurgie der Schilddrüsenkarzinome. *Chirurg* 2009; 80: 1069 – 1083
59. Dralle H, Damm I, Scheumann GFW et al. Compartment-oriented microdissection of regional lymph nodes in medullary thyroid carcinoma. *Surg Today* 1994; 24: 112 – 121
60. Robbins KT, Shaha AR, Medina JE et al. Consensus statement on the classification and terminology of neck dissection. *Arch Otolaryngol Head Neck Surg* 2008; 134: 536 – 538
61. Carty SE, Cooper DS, Doherty GM et al. Consensus statement on the terminology and classification of central neck dissection for thyroid cancer. *Thyroid* 2009; 19: 1153 – 1158
62. Wittekind C, Greene FL, Henson DE et al. *TNM Supplement*. 3rd edn. Wiley-Liss. New York. 2003, 25 - 33

63. Qubain SW, Nakano S, Baba M et al. Distribution of lymph node micrometastasis in pN0 well-differentiated thyroid carcinoma. *Surgery* 2002; 131: 249 – 256
64. Von Lanz T, Wachsmuth W. *Praktische Anatomie, Hals*. Springer Verlag, Berlin, 1955, 243 – 244
65. Földi M, Kubik S. *Lehrbuch der Lymphologie*. Fischer Verlag, Stuttgart, 1989, 27 - 50
66. Dralle H, Gimm O. Lymphadenektomie beim Schilddrüsenkarzinom. *Chirurg* 1996; 67: 788 – 806
67. Lerch H, Schober O, Kuwert T et al. Survival of differentiated thyroid carcinoma studied in 500 patients. *J. Clin Oncol* 1997; 15: 2067 – 2075
68. Schmid KW, Sheu SY, Görges R, Ensinger C, Tötsch M. Tumoren der Schilddrüse. *Pathologe* 2003; 24: 357 – 372
69. Carling T, Ocal IT, Udelsman R. Special variants of differentiated thyroid cancer: does it alter the extent of surgery versus well-differentiated thyroid cancer? *World J Surg* 2007; 31: 916 – 923
70. Scheumann GF, Gimm O, Wegener G et al. Prognostic significance and surgical management of locoregional lymph node metastases in papillary thyroid cancer. *World J Surg* 1994; 18: 559 – 568
71. Kouvaraki MA, Lee JE, Shapiro SE et al. Preventable reoperations for persistent and recurrent papillary thyroid carcinoma. *Surgery* 2004; 136: 1183 – 1191
72. Evans DB. Papillary carcinoma of the thyroid: balancing principles of oncology with emerging technology. *Surgery* 2011; 150: 1015 – 1022
73. Dralle H, Machens A. Primary surgery for differentiated thyroid cancer in the new millennium. *J Endocrinol Invest* 2012; 35: in press
74. Passler C, Scheuba C, Asari R et al. Importance of tumour size in papillary and follicular thyroid cancer. *Br J Surg* 2005; 92: 184 – 189
75. Bilimoria KY, Bentrem DJ, Ko CY et al. Extent of surgery affects survival for papillary thyroid cancer. *Ann Surg* 2007; 246: 375 – 384
76. Rahbar K, Huttenlaub V, Fischer RJ et al. Risk-profile and outcome of small papillary and follicular thyroid carcinomas (< or 1 cm). *Nuklearmedizin* 2008; 47: 1881 – 1893
77. Dietlein M, Dressler J, Eschner W et al. Verfahrensweisung zur Radioiodtherapie (RIT) beim differenzierten Schilddrüsenkarzinom (Version 3). *Nuklearmedizin* 2007; 46: 213 – 219
78. Vaisman F, Shaha A, Fish S et al. Initial therapy with either thyroid lobectomy or total thyroidectomy without radioactive iodine remnant ablation is associated with very low rates of structural disease recurrence in properly selected patients with differentiated thyroid cancer. *Clin Endocrinol* 2011; 75: 112 – 119
79. Reiners C, Hänscheid H, Luster M et al. Radioiodine for remnant ablation and therapy of metastatic disease. *Nat Rev Endocrinol* 2011; 7: 589 – 595
80. Dralle H, Lorenz K, Machens A et al. Postoperativer Zufallsbefund Schilddrüsenkarzinom: chirurgisches Konzept. *Dtsch Med Wochenschr* 2009; 134: 2517 – 2520
81. Lee KJ, Cho YJ, Kim SJ et al. Analysis of the clinicopathologic features of papillary thyroid microcarcinoma based on 7-mm tumor size. *World J Surg* 2011; 35: 318 – 323
82. Wada N, Duh QY, Sugino K et al. Lymph node metastasis from 259 papillary thyroid microcarcinomas: frequency, pattern of occurrence, and optimal strategy for neck dissection. *Ann Surg* 2003; 237: 399 – 407
83. Roti E, Uberti EC, Bondanelli M et al. Thyroid papillary microcarcinoma: a descriptive and metaanalysis study. *Eur J Endocrinol* 2008; 159: 659 – 673
84. Perrino M, Vannucchi G, Vicentini L et al. Outcome predictors and impact of central node dissection and radiometabolic treatments in papillary thyroid cancer ≤ 2 cm. *Endocrine-Related Cancer* 2009; 16: 201 – 210

85. Pitt SC, Sippel RS, Chen H. Contralateral papillary thyroid cancer: does size matter? *Am J Surg* 2009; 197: 342 – 347
86. Bonnet S, Leboulleux S, Baudin E et al. Prophylactic lymph node dissection for papillary thyroid cancer less than 2 cm: implications for radioiodine treatment. *J Clin Endocrinol Metab* 2009; 94: 1162 – 1167
87. Wang W, Wang H, Teng X, et al. Clonal analysis of bilateral, recurrent, and metastatic papillary thyroid carcinomas. *Hum Pathol* 2010; 41: 1299 – 1309
88. Bernet V. Approach to the patient with incidental papillary microcarcinoma. *J Clin Endocrinol Metab* 2010; 8: 3586 – 3592
89. Neuhold N, Schultheis A, Hermann M et al. Incidental papillary microcarcinoma of the thyroid – further evidence of a very low malignant potential: A retrospective clinicopathological study with up to 30 years of follow up. *Ann Surg Oncol* 2011; 12: 3430 - 3436
90. Naing S, Collins BJ, Schneider AB. Clinical behaviour of radiation-induced thyroid cancer: factors related to recurrence. *Thyroid* 2009; 19: 479 – 485
91. Yu XM, Wan Y, Sippel RS et al. Should all papillary thyroid microcarcinoma be aggressively treated? *Ann Surg* 2011; 254: 653 – 660
92. Ito Y, Tomoda C, Uruno T et al. Prognostic significance of extrathyroid extension of papillary thyroid carcinoma: Massive but not minimal extension affects the relapse-free survival. *World J Surg* 2006; 30: 780 – 786
93. Mercante G, Frasoldati A, Pedroni C et al. Prognostic factors affecting neck lymph node recurrence and distant metastasis in papillary microcarcinoma of the thyroid: results of a study in 445 patients. *Thyroid* 2009; 19: 707 – 716
94. Rivera M, Ricarte-Filho J, Tuttle RM et al. Molecular, morphologic, and outcome analysis of thyroid carcinomas according to degree of extrathyroid extension. *Thyroid* 2010; 20: 1085 – 1093
95. Fukushima M, Ito Y, Hirokawa M et al. Prognostic impact of extrathyroid extension and clinical lymph node metastasis in papillary thyroid carcinoma depend on carcinoma size. *World J Surg* 2010; 34: 3007 – 3014
96. Moon HJ, Kim EK, Chung WY et al. Minimal extrathroidal extension in patients with papillary thyroid microcarcinoma: is it a real prognostic factor? *Ann Surg Oncol* 2011; 18: 1916 – 1923
97. So YK, Son YI, Hong SD et al. Subclinical lymph node metastasis in papillary thyroid microcarcinoma: A study of 551 resections. *Surgery* 2010; 148: 526 – 531
98. Chisholm EJ, Kulinskaya E, Tolley NS. Systematic review and metaanalysis of the adverse effects of thyroidectomy combined with central neck dissection as compared with thyroidectomy alone. *Laryngoscope* 2009; 119: 1135 – 1139
99. Hughes DT, White ML, Miller BS et al. Influence of prophylactic central lymph node dissection on postoperative thyroglobulin levels and radioiodine treatment in papillary thyroid cancer. *Surgery* 2010; 148: 1100 – 1107
100. Moo TA, McGill J, Allendorf J et al. Impact of prophylactic central neck lymph node dissection on early recurrence in papillary thyroid carcinoma. *World J Surg* 2010; 34: 1187 – 1191
101. Giordano D, Valcavi R, Thompson GB, Pedroni C, Renna L, Gradoni P, Barbieri V. Complications of central neck dissection in patients with papillary thyroid carcinoma: results of a study on 1087 patients and review of the literature. *Thyroid* 2012; 22: 911 – 917
102. Kouvaraki MA, Shapiro SE, Fornage BD et al. Role of preoperative ultrasonography in the surgical management of patients with thyroid cancer. *Surgery* 2003; 134: 946 – 955
103. Stulak JM, Grant CS, Farley DR et al. Value of preoperative ultrasonography in the surgical management of initial and reoperative papillary thyroid cancer. *Arch Surg* 2006; 141: 489 – 496
104. Machens A, Hauptmann S, Dralle H. Lymph node dissection in the lateral neck for completion in central node-positive papillary thyroid cancer. *Surgery* 2009; 145: 176 – 181

105. Lee YS, Lim YS, Lee JC et al. Clinical implication of the number of central lymph node metastasis in papillary thyroid carcinoma: preliminary report. *World J Surg* 2010; 34: 2558 – 2563
106. Machens A, Dralle H. Quantitative N staging of papillary thyroid cancer: proposal for a revised TNM staging system. *J Clin Endocrinol Metab* 2012, in press
107. Moo TA, Umunna B, Kato M et al. Ipsilateral versus bilateral central neck lymph node dissection in papillary thyroid carcinoma. *Ann Surg* 2009; 250: 403 – 408
108. Sadowski BM, Snyder SK, Lairmore TC. Routine bilateral central lymph node clearance for papillary thyroid cancer. *Surgery* 2009; 146: 696 – 705
109. Pereira JA, Jimeno J, Miquel J et al. Nodal yield, morbidity, and recurrence after central neck dissection for papillary thyroid carcinoma. *Surgery* 2005; 138: 1095 – 1101
110. White ML, Gauger PG, Doherty GM. Central lymph node dissection in differentiated thyroid cancer. *World J Surg* 2007; 31: 895 – 904
111. Mazzaferri EL, Doherty GM, Steward DL. The pros and cons of prophylactic central compartment lymph node dissection for papillary thyroid carcinoma. *Thyroid* 2009; 19: 683 – 689
112. Shen WT, Ogawa L, Ruan D et al. Central neck lymph node dissection for papillary thyroid cancer: The reliability of surgeon judgment in predicting which patients will benefit. *Surgery* 2010; 148: 398 – 403
113. Zetoune T, Keutgen X, Buitrago D et al. Prophylactic central neck dissection and local recurrence in papillary thyroid cancer: A meta-analysis. *Ann Surg Oncol* 2010; 17: 3287 – 3293
114. Popadich A, Levin O, Lee JC et al. A multicentre cohort study of total thyroidectomy and routine central lymph node dissection for cN0 papillary thyroid cancer. *Surgery* 2011; 150: 1048 – 1057
115. Cooper DS, Tufano RP. Prophylactic central neck dissection in differentiated thyroid cancer: a procedure in search of an indication. *Thyroid* 2012; 4: 341 – 343
116. Sywak M, Cornford L, Roach P et al. Routine ipsilateral level VI lymphadenectomy reduces postoperative thyroglobulin levels in papillary thyroid cancer. *Surgery* 2006; 140: 1000 - 1008
117. Xing M. BRAF mutation in thyroid cancer. *Endocr Relat Cancer* 2005; 12: 245 – 262
118. O'Neill CJ, Bullock M, Chou A et al. BRAFV600E mutation is associated with an increased risk of nodal recurrence requiring reoperative surgery in patients with papillary thyroid cancer. *Surgery* 2010; 148: 1139 – 1146
119. Basolo F, Torregrossa L, Giannini R et al. Correlation between BRAFV600E mutation and tumor invasiveness in papillary thyroid carcinomas smaller than 20 millimeters: analysis of 1060 cases. *J Clin Endocrinol Metab* 2010; 95: 4197 – 4205
120. Kim SJ, Lee KE, Myong JP et al. BRAFV600E mutation is associated with tumor aggressiveness in papillary thyroid cancer. *World J Surg* 2012; 36: 310 – 317
121. Ricarte-Filho J, Ganly I, Rivera M et al. Papillary thyroid carcinomas with cervical lymph node metastases can be stratified into clinically relevant prognostic categories using oncogenic BRAF, the number of nodal metastases, and extra-nodal extension. *Thyroid* 2012; 22: 575 – 584
122. Machens A, Hinze R, Thomusch O et al. Pattern of nodal metastasis for primary and reoperative thyroid cancer. *World J Surg* 2002; 26: 22 – 28
123. Chung YS, Kim JY, Bae JS et al. Lateral lymph node metastasis in papillary thyroid carcinoma: Results of therapeutic lymph node dissection. *Thyroid* 2009; 19: 241 – 246
124. Machens A, Holzhausen HJ, Dralle H. Skip metastases in thyroid cancer leaping the central lymph node compartment. *Arch Surg* 2004; 139: 43 – 45
125. Park JH, Lee YS, Kim BW et al. Skip lateral neck node metastases in papillary thyroid carcinoma. *World J Surg* 2012; 36: 743 – 747
126. Zhang L, Wei WJ, Ji OH et al. Risk factors for neck metastasis in papillary thyroid carcinoma: a study of 1066 patients. *J Clin Endocrinol Metab* 2012; 97: 1250 – 1257

127. Ito Y, Tomoda C, Uruno T et al. Ultrasonographically and anatomopathologically detectable node metastases in the lateral compartment as indicators of worse relapse-free survival in patients with papillary thyroid carcinoma. *World J Surg* 2005; 29: 917 – 920
128. Ito Y, Miyauchi A. Lateral and mediastinal lymph node dissection in differentiated thyroid carcinoma: indications, benefits, and risks. *World J Surg* 2007; 31: 905 – 915
129. Caron NR, Tan YY, Ogilvie JB et al. Selective modified radical neck dissection for papillary thyroid cancer-Is level I, II and V dissection always necessary? *World J Surg* 2006; 30: 833 – 840
130. Lim YC, Choi EC, Yoon YH et al. Occult lymph node metastases in neck level V in papillary thyroid carcinoma. *Surgery* 2010, 147: 241 – 245
131. Remmler D, Byers R, Scheetz J et al. A prospective study of shoulder disability resulting from radical and modified neck dissections. *Head Neck Surg* 1986; 8: 280 – 286
132. van Wilgen CP, Dijkstra PU, van der Laan BF et al. Shoulder complaints after nerve sparing neck dissections. *Int J Oral Maxillofac Surg* 2004; 33: 252 – 527
133. Kupferman ME, Patterson M, Mandel SJ et al. Safety of modified radical neck dissection for differentiated thyroid carcinoma. *Laryngoscope* 2004; 114: 403 – 406
134. Roh JL, Kim DH, Park CI. Prospective identification of chyle leakage in patients undergoing lateral neck dissection for metastatic thyroid cancer. *Ann Surg Oncol* 2008; 15: 424 – 429
135. Lorenz K, Abuazab M, Sekulla C et al. Management of lymph fistulas in thyroid surgery. *Langenbecks Arch Surg.* 2010; 395: 911 – 917
136. McGarvey AC, Chiarelli PE, Osmotherly PG et al. Physiotherapy for accessory nerve shoulder dysfunction following neck dissection surgery: a literature review. *Head Neck* 2011; 33: 274 – 280
137. Ito Y, Higashiyama T, Takamura Y et al. Risk factors for recurrence to the lymph node in papillary thyroid carcinoma patients without preoperatively detectable lateral node metastasis: validity of prophylactic modified radical neck dissection. *World J Surg* 2007; 31: 2085 – 2091
138. Machens A, Dralle H. Prediction of mediastinal lymph node metastasis in papillary thyroid cancer. *Ann Surg Oncol* 2009; 16: 171 – 176
139. Dralle H, Scheumann GFW, Hundeshagen H et al. Die transsternale Zervikomediale Primärtumoresektion und Lymphadenektomie beim Schilddrüsenkarzinom. *Langenbecks Arch Chir* 1992; 377: 34 – 44
140. Ito Y, Tomoda C, Uruno T et al. Minimal extrathyroid extension does not affect the relapse-free survival of patients with papillary thyroid carcinoma measuring 4 cm or less over the age of 45 years. *Surg Today* 2006; 36: 12 – 18
141. Nixon IJ, Ganly I, Patel S et al. The impact of microscopic extrathyroid extension on outcome in patients with clinical T1 and T2 well-differentiated thyroid cancer. *Surgery* 2011; 150: 1242 – 1249
142. Dralle H, Scheumann GFW, Meyer HU et al. Zervikale Eingriffe an der Luft- und Speiseröhre beim organüberschreitenden Schilddrüsenkarzinom. *Chirurg* 1992; 63: 282 – 290
143. Dralle H, Brauckhoff M, Machens A et al. Surgical management of advanced thyroid cancer invading the aerodigestive tract. In: Clark OH, Duh QY, Kebebew E (eds). *Textbook on endocrine surgery*. 2nd edn. Elsevier Saunders, Philadelphia, 2005, 318 - 333
144. Brauckhoff M, Meinicke A, Bilkenroth U et al. Long-term results and functional outcome after cervical evisceration in patients with thyroid cancer. *Surgery* 2006; 140: 953 – 955
145. Brauckhoff M, Dralle H. Zervikoviszerele Resektionen beim organüberschreitenden Schilddrüsenkarzinom. *Chirurg* 2009; 80: 88 – 98
146. Musholt TJ, Musholt PB, Behrend M et al. Invasive differentiated thyroid carcinoma: tracheal resection and reconstruction procedures in the hands of the endocrine surgeon. *Surgery* 1999; 126: 1078 – 1087
147. Brauckhoff M, Machens A, Nguyen Thanh P et al. Impact of extent of resection for thyroid cancer invading the aerodigestive tract on surgical morbidity, local recurrence and cancer-specific survival. *Surgery* 2010; 148: 1257 – 126

148. Randolph GW, Daniels GH. Radioactive iodine lobe ablation as an alternative to completion thyroidectomy for follicular carcinoma of the thyroid. *Thyroid* 2002; 12: 989 – 996
149. Bal CS, Kumar A, Pant GS. Radioiodine lobar ablation as an alternative to completion thyroidectomy in patients with differentiated thyroid cancer. *Nucl Med Commun* 2003; 24: 203 – 208
150. Barbesino G, Goldfarb M, Parangi S et al. Thyroid lobe ablation with radioactive iodine as an alternative to completion thyroidectomy after Hemithyroidectomy in patients with follicular thyroid carcinoma: long-term follow up. *Thyroid* 2012; 22: 369 – 376
151. Glockzin G, Hornung M, Kienle K et al. Completion thyroidectomy: effect of timing on clinical complications and oncologic outcome in patients with differentiated thyroid cancer. *World J Surg* 2012; 36: 1168 – 1173
152. Scheumann GFW, Seeliger H, Musholt TJ et al. Completion thyroidectomy in 131 patients with differentiated thyroid carcinoma. *Eur J Surg* 1996; 162: 677 – 684
153. Walgenbach S, Junginger T. Beeinflusst der Zeitpunkt der Restthyreoidektomie die Prognose differenzierter Schilddrüsenkarzinome? *Zentralbl Chir* 2002; 127: 435 – 438
154. Schmid KW, Ting S, Sheu SY. Familiäre Karzinome der Schilddrüse. *Pathologe* 2010; 31: 485 - 488
155. Charkes ND. On the prevalence of familial nonmedullary thyroid cancer in multiply affected kindreds. *Thyroid* 2006; 16: 181 – 186
156. Musholt TJ, Musholt PB, Petrich T et al. Familial papillary thyroid carcinoma: genetics, criteria for diagnosis, clinical features and surgical treatment. *World J Surg* 2000; 24: 1409 – 1417
157. Reiners Chr, Biko J, Demdchik EP, et al. Thyroid cancer in Chernobyl Children. In: *Thyroid Cancer*, H. J. Biersack, F. Grünwald (Eds.), Springer, Berlin, 2001, 225 – 235
158. Ron E, Lubin JH, Shore RE et al. Thyroid cancer after exposure to external radiation: a pooled analysis of seven studies. *Radiat Res* 1995; 141: 259 – 277
159. Zimmermann D, Hay ID, Gough IR et al. Papillary thyroid carcinoma in children and adults: Long-term follow-up of 1039 patients conservatively treated at one institution during three decades. *Surgery* 1988; 104: 1157 – 1166
160. Vassilopoulou-Sellin R, Goepfert H, Raney B et al. Differentiated thyroid cancer in children and adolescent: Clinical outcome and mortality after long-term follow-up. *Head & Neck* 1998; 20: 549 – 555
161. Leboulleux S, Baudin E, Hartl DW et al. Follicular cell-derived thyroid cancer in children. *Horm Res* 2005; 63: 145 – 151
162. Machens A, Lorenz K, Nguyen Thanh P et al. Papillary thyroid cancer in children and adolescents: do they really differ in growth pattern and metastatic behaviour? *J Pediatr* 2010, in press
163. Farahati J, Reiners C, Demidchik EP. Is the UICC/AJCC classification of primary tumor in childhood thyroid carcinoma valid? *J Nucl Med* 1999; 40: 2125
164. Luna-Ortiz K, Hurtado-Lopez LM, Valderrama-Landea JL et al. Thyroglossal duct with papillary carcinoma: What must be done? *Thyroid* 2004; 14: 363 – 366
165. Peretz A, Leiberman E, Kapelushnik J et al. Thyroglossal duct carcinoma in children: Case presentation and review of the literature. *Thyroid* 2004; 14: 777 – 785
166. Ryder M, Nikiforov YE, Fagin JA. Follicular variant papillary thyroid carcinoma arising within an ovarian teratoma. *Thyroid* 2007; 17: 179 – 180
167. Bernier MO, Leenhardt L, Hoang C et al. Survival and therapeutic modalities in patients with bone metastases of differentiated thyroid carcinomas. *J Clin Endocrinol Metab* 2001; 86: 156 – 1573
168. Zettinig G, Fueger BJ, Passler C. Long-term follow-up of patients with bone metastases from differentiated thyroid carcinoma – Surgery or conventional therapy? *Clin Endocrinol* 2002; 56: 377 – 383
169. Chiu AC, Delpassand ES, Sherman St. Prognosis and treatment of brain metastases in thyroid carcinoma. *J Clin Endocrinol Metab* 1997; 82: 3637 – 3642

170. McWilliams RR, Giannini C, Hay ID et al. Management of brain metastases from thyroid carcinoma: A study of 16 pathologically confirmed cases over 25 years. *Cancer* 2003; 98: 356 – 362
171. Hundahl SA, Cady B, Cunningham MP et al. Initial results from a prospective cohort study of 5583 cases of thyroid carcinoma treated in the United States during 1996. U.S. and German Thyroid Cancer Study Group. An American College of Surgeons Commission on Cancer Patient Care Evaluation study. *Cancer* 2000; 89: 202 - 217
172. Clerici T, Kolb W, Beutner U et al. German Association of Endocrine Surgeons. Diagnosis and treatment of small follicular thyroid carcinomas. *Br J Surg* 2010; 97: 839 - 844
173. Asari R, Koperek O, Scheuba C et al. Follicular thyroid carcinoma in an iodine-replete endemic goiter region: a prospectively collected, retrospectively analyzed clinical trial. *Ann Surg* 2009; 249: 1023 - 1031
174. Rosai J. Handling of thyroid follicular patterned lesions. *Endocr Pathol* 2005; 6: 279 – 284
175. LiVolsi VA, Balch ZW. The many faces of follicular variant of papillary thyroid carcinoma. *Pathol Case Rev* 2009; 14: 214 - 218
176. Schmid KW, Farid NR. How to define follicular thyroid carcinoma? *Virchows Arch* 2006; 448: 385 - 393
177. Lang W, Georgii A, Stauch G et al. The differentiation of atypical adenomas and encapsulated follicular carcinomas in the thyroid gland. *Virchows Arch A Pathol Anat Histol.* 1980; 385: 125 - 241
178. Mete O, Asa SL. Pathological definition and clinical significance of vascular invasion in thyroid carcinomas of follicular epithelial derivation. *Mod Pathol* 2011; 24: 1545 – 1552
179. Delbridge L, Barraclough B, Parkin R et al. Minimally invasive follicular thyroid carcinoma: completion thyroidectomy or not? *ANZ J Surg* 2002; 72: 844 - 845
180. Brennan MD, Bergstralh EJ, v Heerden JA et al. Follicular thyroid cancer treated at the Mayo clinic 1946 through 1970: initial manifestations, pathologic findings, therapy, and outcome. *Mayo Clinic Proceedings* 1991; 66: 11 – 22
181. van Heerden JA, Hay ID, Goellner JR et al. Follicular thyroid carcinoma with capsular invasion alone: a nonthreatening malignancy. *Surgery* 1992; 112: 1130 - 1138
182. O' Neill CJ, Vaughan L, Learoyd DL et al. Management of follicular thyroid carcinoma should be individualised based on degree of capsular and vascular invasion. *Eur J Surg Oncol* 2011; 37: 181 – 185
183. Chen H, Nicol TL, Udelsman R. Follicular lesions of the thyroid. Does frozen section evaluation alter operative management? *Ann Surg* 1995; 222: 101 - 106
184. Udelsman R, Westra WH, Donovan PI et al. Randomized prospective evaluation of frozen-section analysis for follicular neoplasms of the thyroid. *Ann Surg* 2001; 233: 716 - 722
185. Miller MC, Rubin CJ, Cunnane M et al. Intraoperative pathologic examination: cost effectiveness and clinical value in patients with cytologic diagnosis of cellular follicular thyroid lesion. *Thyroid* 2007; 17: 557 - 565
186. Basolo F, Ugolini C, Proietti A et al. Role of frozen section associated with intraoperative cytology in comparison to FNA and FS alone in the management of thyroid nodules. *Eur J Surg Oncol* 2007; 33: 769 - 775
187. Lin HS, Komisar A, Opher E et al. Follicular variant of papillary carcinoma: the diagnostic limitations of preoperative fine-needle aspiration and intraoperative frozen section evaluation. *Laryngoscope* 2000; 110: 1431 - 1436
188. Baloch Z, LiVolsi VA, Jain P et al. Role of repeat fine-needle aspiration biopsy (FNAB) in the management of thyroid nodules. *Diagn Cytopathol* 2003; 29: 203 - 206
189. Dralle H. Inzidentalome der Schilddrüse. Überdiagnostik und –therapie gesunder Schilddrüsenkranker? *Chirurg* 2007; 78: 677 – 686
190. Huang CC, Hsueh C, Liu FH et al. Diagnostic and therapeutic strategies for minimally and widely invasive follicular thyroid carcinomas. *Surg Oncol* 2001; 20: 1 - 6

191. Sugino K, Ito K, Nagahama M et al. Prognosis and prognostic factors for distant metastases and tumor mortality in follicular thyroid carcinoma. *Thyroid* 2011; 21: 751 - 757
192. Machens A, Holzhausen HJ, Lautenschlager C et al. Enhancement of lymph node metastasis and distant metastasis of thyroid carcinoma. *Cancer* 2003; 98: 712 - 719
193. Lopez-Penabad L, Chiu AC, Hoff AO et al. Prognostic factors in patients with Hürthle cell neoplasms of the thyroid. *Cancer* 2003; 97: 1186 - 1194
194. Carcangiu ML. Hürthle cell carcinoma: clinic-pathological and biological aspects. *Tumori* 2003; 89: 529 - 532
195. Kushchayeva Y, Duh QY, Kebebew E et al. Prognostic indications for Hürthle cell cancer. *World J Surg* 2004; 28: 1266 - 1270
196. Carling T, Udelsman R. Follicular neoplasms of the thyroid: what to recommend. *Thyroid* 2005; 15: 583 - 587
197. Besic N, Hocevar M, Zgajnar J et al. Aggressiveness of therapy and prognosis of patients with Hürthle cell papillary thyroid carcinoma. *Thyroid* 2006; 16: 67 - 72
198. Montone KT, Baloch ZW, LiVolsi VA. The thyroid Hürthle (oncocyctic) cell and its associated pathologic conditions: a surgical pathology and cytopathology review. *Arch Pathol Lab Med* 2008; 132: 1241 - 1250
199. Guerrero MA, Suh I, Vriens MR et al. Age and tumor size predicts lymph node involvement in Hürthle Cell Carcinoma. *J Cancer* 2010; 1: 23 - 26
200. Carcangiu ML, Zampi G, Rosai J. Poorly differentiated (insular) thyroid carcinoma. A reinterpretation of Langhans "wuchernde Struma". *Am J Surg Pathol* 1984; 8: 655 - 668
201. Sanders Jr EM, LiVolsi VA, Brierley J et al. An evidence-based review of poorly differentiated thyroid carcinoma. *World J Surg* 2007; 31: 934 - 945
202. Volante M, Landolfi S, Chiusa L et al. Poorly differentiated carcinomas of the thyroid with trabecular, insular, and solid patterns. *Cancer* 2004; 100: 950 - 957
203. Hiltzik D, Carlson DL, Tuttle RM et al. Poorly differentiated thyroid carcinomas defined on the basis of mitosis and necrosis. *Cancer* 2006; 106: 1286 - 1295
204. Volante M, Collini P, Nikiforov YE et al. Poorly differentiated thyroid carcinoma: the Turin proposal for the use of uniform diagnostic criteria and an algorithmic diagnostic approach. *Am J Surg Pathol* 2007; 31: 1256 - 1264
205. Volante M, Papotti M. Poorly differentiated thyroid carcinoma: 5 years after the 2004 WHO classification of endocrine tumours. *Endocr Pathol* 2010; 21: 1 - 6
206. Lam KY, Lo CY, Chan KW et al. Insular and anaplastic carcinoma of the thyroid: a 45-year comparative study at a single institution and a review of the significance of p53 and p21. *Ann Surg* 2000; 231: 329 - 338
207. Dettmer M, Schmitt A, Steinert H et al. Poorly differentiated thyroid carcinomas: How much poorly differentiated is needed? *Am J Surg Pathol* 2011; 35: 1866 - 1872
208. Machens A, Hinze R, Lautenschläger C et al. Multivariate analysis of clinicopathologic parameters for the insular subtype of differentiated thyroid carcinoma. *Arch Surg* 2001; 136: 941 - 944
209. Chao T-C, Lin J-D, Chen M-F. Insular carcinoma: infrequent subtype of thyroid cancer with aggressive clinical course. *World J Surg* 2004; 28: 393 - 396
210. Patel KN, Shaha AR. Poorly differentiated and anaplastic thyroid cancer. *Cancer Control* 2006; 13: 119 - 128
211. Lai HW, Lee CH, Chen JY et al. Insular thyroid carcinoma: collective analysis of clinicohistologic prognostic factors und treatment effect with radioiodine or radiation therapy. *J Am Coll Surg* 2006; 203: 715 - 722
212. Jung TS, Kim TY, Kim KW et al. Clinical features and prognostic factors for survival in patients with poorly differentiated thyroid carcinoma and comparison to the patients with the aggressive variants of

- papillary thyroid carcinoma. *Endocr J* 2007; 54: 265 – 274
213. Frilling A, Tecklenborg K, Goerges R et al. Preoperative diagnostic value of 18FFDG PET in patients with radioiodine-negative recurrent well-differentiated thyroid carcinoma. *Ann Surg* 2001; 234: 804 - 811
214. Lin JD, Chao TC, Hsueh C. Clinical characteristics of poorly differentiated thyroid carcinomas compared with those of classical papillary thyroid carcinomas. *Clin Endocrinol* 2007; 66: 224 – 228
215. Freudenberg LS, Bockisch A, Jentzen W. 124I position emission tomographic dosimetry and positron emission tomography/computed tomography imaging in differentiated thyroid cancer. In: *Thyroid Cancer*, Hrsg. H. J. Biersack, F. Grünwald, 2nd edition, Springer, Berlin, 2005; 127 – 138
216. Chambers AJ, Pasiaka JL. Poorly differentiated and undifferentiated thyroid cancer. In: *Endocrine Surgery*, J. G. H. Hubbard (Hrsg.), W. B. Inabnet, C. Y. Loh, Springer, London, 2009; 121 – 136
217. Freudenberg LS, Antoch G, Frilling A et al. Combined metabolic and morphologic imaging in thyroid carcinoma patients with elevated serum thyroglobulin and negative cervical ultrasonography: the role of 124I-PET/CT and FDG-PET. *Eur J Nucl Med Mol Imaging* 2008; 35: 950 - 957
218. Lam KY, Lo CY, Chan KW, et al. Insular and anaplastic carcinoma of the thyroid: a 45-year comparative study at a single institution and a review of the significance of p 53 and p21. *Ann Surg* 2000; 231: 329 – 338
219. McIver B, Hay ID, Giuffrida DF et al. Anaplastic thyroid carcinoma: a 50-year experience at a single institution. *Surgery* 2001; 130: 1028 – 1034
220. DeMeter JG, De Jong SA, Lawrence AM et al. Anaplastic thyroid carcinoma: risk factors and outcome. *Surgery* 2001; 110: 956 – 961
221. Lang BH, Lo CY. Surgical options in undifferentiated thyroid carcinoma. *World J Surg* 2007; 31: 969 – 977
222. Haigh PI, Ituarte PHG, Wu HS et al. Completely resected anaplastic thyroid carcinoma combined with adjuvant chemotherapy and irradiation is associated with prolonged survival. *Cancer* 2001; 91: 2335 – 2342
223. Sugino K, Ito K, Mimura T et al. The important role of operations in the management of anaplastic thyroid carcinoma. *Surgery* 2002; 131 – 248
224. Kebebew E, Greenspan FS, Clark OH et al. Anaplastic thyroid carcinoma: treatment outcomes and prognostic factors. *Cancer* 2005; 103: 1330 – 1335
225. Miccoli P, Materazzi G, Antonelli A et al. New trends in the treatment of undifferentiated carcinomas of the thyroid. *Langenbecks Arch Surg* 2007; 392: 397 – 404
226. Besic N, Auersperg M, Us-Krasovec M et al. Effect of primary treatment on survival in anaplastic thyroid carcinoma. *Eur J Surg Oncol* 2001; 27: 260 – 264
227. Pierie JP, Muzikansky A, Gaz RD et al. The effect of surgery and radiotherapy on outcome of anaplastic thyroid carcinoma. *Ann Surg Oncol* 2002; 9: 57 – 62
228. Tennvall J, Lundell G, Wahlberg P et al. Anaplastic thyroid carcinoma: three protocols combining doxorubicin, hyperfractionated radiotherapy and surgery. *Br J Cancer* 2002; 86: 1848 – 1853
229. Troch M, Koperek O, Scheuba C et al. High efficacy of concomitant treatment of undifferentiated (anaplastic) thyroid cancer with radiation and docetaxel. *J Clin Endocrinol Metab* 2010; 95: E54 – 57
230. Higashiyama T, Ito Y, Hirokawa M et al. Induction chemotherapy with weekly paclitaxel administration for anaplastic thyroid carcinoma. *Thyroid* 2010; 20: 7 – 14
231. Mulligan LM, Kwok JBJ, Healey CS et al. Germ-line mutations of the RET proto-oncogene in multiple endocrine neoplasia type 2a. *Nature* 1993; 363: 458 - 460
232. Donis-Keller H, Dou S, Chi D, et al. Mutations in the RET proto-oncogene are associated with MEN 2a and FMTC. *Hum Mol Gen* 1993; 7: 851 - 856
233. Frank-Raue K, Machens A, Leidig-Bruckner et al. Prevalence and clinical spectrum of „nonsecretory“ medullary thyroid carcinoma in a series of 839 patients with sporadic medullary thyroid carcinoma.

Thyroid 2012; Sept 4: doi: 10.1089/thy.2012.0236

234. Machens A, Schneyer U, Holzhausen HJ et al. Propects of remission in medullary thyroid carcinoma according to basal calcitonin level. *J Clin Endocrinol Metab* 2005; 90: 2029 - 2034
235. Machens A, Dralle H. Biological relevance of medullary thyroid microcarcinoma. *J Clin Endocrinol Metab* 2012; 97: 1547 – 1553
236. Schilling T, Burck J, Sinn HP et al. Prognostic value of codon 918 (ATG-ACG) RET protp-oncogene mutations in sporadic medullary thyroid carcinoma. *Int J Cancer* 2001; 95: 62 - 66
237. Elisei R, Cosci B, Romei C et al. Prognostic significance of somatic RET oncogene mutations in sporadic medullary thyroid cancer: a 10-year follow-up study. *J Clin Endocrinol Metab* 2008; 93: 682 - 687
238. Romei C, Ugolini C, Cosci B et al. Low prevalence of the somatic M918T Ret mutation in micro-medullary thyroid cancer. *Thyroid* 2012; 5: 476 – 481
239. Miyauchi A, Onishi T, Morimoto S et al. Relation of doubling time of plasma calitonin levels to prognosis and recurrence of medullary thyroid carcinoma. *Ann Surg* 1984; 199: 461 - 466
240. Cohen R, Campos JM, Salaun C et al. Preoperative calcitonin levels are predictive of tumor size and postoperative calcitonin normalization in medullary thyroid carcinoma. Groupe d'Etudes des Tumeurs a Calcitonine (GETC). *J Clin Endocrinol Metab* 2000; 85: 919 – 922
241. Barbet J, Chamion L, Kraeber-Bodere F et al. Prognostic impact of erm cacitonin and carcinoembryonic antigen doubling-times in patients with medullary thyroid carcinoma. *J Clin Endocrinol Metab* 2005; 90: 6077 - 6084
242. Machens A, Ukkat J, Hauptmann S et al. Abnormal carcinoembryonic antigen levels and medullray thyroid cancer progression. *Arch Surg* 2007; 142: 289 - 293
243. Machens A, Hauptmann S, Dralle H. Medullary Thyroid cancer responsiveness to pentagastrin stimulation: an early surrogate parameter of tumor dissemination? *J Clin Endocrinol Metab* 2008; 93: 2234 - 2238
244. Machens A, Dralle H. Biomarker-based risk stratification for previously untreated medullary thyroid cancer. *J Clin Endocrinol Metab*. 2010; 95: 2655 - 2663
245. Machens A, Dralle H. Decreasing tumor size of thyroid cancer in Germany: institutional experience 1995 – 2009. *Eur J Endocrinol* 2010; 163: 111 - 119
246. Vierhapper H, Niederle B, Bieglmayer C et al. Early diagnosis and curative therapy of medullary thyroid carcinoma by routine measurement of serum calcitonin in patients with thyroid disorders. *Thyroid*. 2005; 15: 1267 - 1272
247. Herrmann BL, Schmid KW, Goerges R et al. Calcitonin screening and pentagastrin testing: predictive value for the diagnosis of medullary carcinoma in nodular thyroid disease. *Eur J Endocrinol* 2010; 162: 1141 - 1145
248. Chambon G, Aloviseti C, Idoux-Louche C et al. The use of preoperative routine measurement of basal serum thyrocalcitonin in candidates for thyroidectomy due to nodular thyroid disorders: Results from 2733 consecutive patients. *J Clin Endocrinol Metab*. 2011; 96: 75 – 81
249. Musholt TJ, Clerici T, Dralle H et al. German Association of Endocrine Surgeons practice guidelines for the surgical treatment of benign thyroid disease. *Langenbecks Arch Surg* 2011; 396: 639 – 649
250. Kratzsch J, Petzold A, Raue F et al. Basal and stimulated calcitonin and procalcitonin by various assays in patients with and without medullary thyroid cancer. *Clin Chem* 2011; 57: 467 - 474
251. Basuyau JP, Mallet E, Leroy M et al. Reference intervals for serum calcitonin in men, woman, and children in men, women, and children. *Clin Chem* 2004; 50: 1828 – 1830
252. Verga U, Morpurgo PS, Vaghi I et al. Normal range of calcitonin in children measured by a chemiluminescent two-site immunometric assay. *Horm Res* 2006; 66: 17 – 20
253. Machens A, Haedecke J, Holzhausen HJ et al. Differential diagnosis of calcitonin-secreting neuroendocrine carcinoma of the foregut by pentagastrin stimulation. *Langenbecks Arch Surg* 2000; 385:

398 – 401

254. Machens A, Haedicke J, Hinzre R et al. Hypercalcitoninemia in a sporadic asymptomatic neuroendocrine tumor of the pancreatic tail. *Dig Surg* 2000; 17: 522 – 524
255. Schneider R, Waldmann J, Swaid Z et al. Calcitonin-secreting pancreatic endocrine tumors: systematic analysis of a rare tumor entity. *Pancreas* 2011; 40: 213 - 221
256. Machens A, Hauptmann S, Dralle H. Increased risk of lymph node metastasis in multifocal hereditary and sporadic medullary thyroid cancer. *World J Surg* 2007; 31: 1960 – 1965
257. Miyauchi A, Matsuzuka F, Hirai K et al. Prospective trial of unilateral surgery for nonhereditary medullary thyroid carcinoma in patients without germline RET mutations. *World J Surg* 2002; 26: 1023 - 1028
258. Moley JF, DeBenedetti MK. Patterns of nodal metastases in palpable medullary thyroid carcinoma: recommendations for extent of node dissection. *Ann Surg* 1999; 229: 880 - 887
259. Fleming JB, Lee JE, Bouvet M et al. Surgical strategy for the treatment of medullary thyroid carcinoma. *Ann Surg* 1999; 230: 697 – 707
260. Weber T, Schilling T, Frank-Raue K et al. Impact of modified radical neck dissection on biochemical cure in medullary thyroid carcinomas. *Surgery* 2001; 130: 1044 - 1049
261. Scollo C, Baudin E, Travagli JP et al. Rationale for central and bilateral lymph node dissection in sporadic and hereditary medullary thyroid cancer. *J Clin Endocrinol Metab* 2003; 88: 2070 - 2075
262. Cupisti K, Wolf A, Raffel A et al. Long-term clinical and biochemical follow-up in medullary thyroid carcinoma. *Ann Surg* 2007; 246: 815 – 821
263. Moley JF, Fialkowski EA. Evidence-based approach to the management of sporadic medullary thyroid carcinoma. *World J Surg* 2007; 31: 946 – 956
264. van Heerden J, Grant CS, Gharib H et al. Long-term course of patients with persistent hypercalcitoninemia after apparent curative primary surgery for medullary thyroid carcinoma. *Ann Surg* 1990; 212: 395 – 401
265. Miyauchi A, Matsuzuka F, Kuma K et al. Evaluation of surgical results and prediction of prognosis in patient with medullary thyroid carcinoma by analysis of serum calcitonin levels. *World J Surg* 1988; 12: 610 – 615
266. Machens A, Dralle H. Prognostic impact of N staging in 715 medullary thyroid cancer patients: proposal for a revised staging system. *Ann Surg*, 2012; in press
267. Dralle H, Machens A. Surgical management of the lateral neck compartment for metastatic thyroid cancer. *Curr Opinion Oncol*, 2012; in press
268. Brandi ML, Gagel RF, Angeli A et al. Guidelines for diagnosis and therapy of MEN type 1 and type 2. *J Clin Endocrinol Metab* 2001; 86: 5658 – 5671
269. Machens A, Niccoli-Sire P, Hoegel J et al. Early malignant progression of hereditary medullary thyroid cancer. *N Engl J Med* 2003; 349: 1517 – 1523
270. Machens A, Brauckhoff M, Holzhausen H et al. Codon-specific development of pheochromocytoma in multiple endocrine neoplasia type 2. *J Clin Endocrinol Metab* 2005; 90: 3999 – 4003
271. Lips C, Landsvater RM, Hoppener J et al. Clinical screening as compared with DNA analysis in families with multiple endocrine neoplasia type 2A. *N Engl J Med* 1994; 331: 828 – 835
272. Wells SA, Chi DD, Toshima K et al. Predictive DNA testing and prophylactic thyroidectomy in patients at risk for multiple endocrine neoplasia type 2A. *Ann Surg* 1994; 200: 237 – 50
273. Dralle H, Gimm O, Simon D et al. Prophylactic thyroidectomy in 75 children and adolescents with hereditary medullary thyroid carcinoma: German and Austrian experience. *World J Surg* 1998; 22: 744 – 750
274. Machens A, Dralle H. Prophylactic thyroidectomy in RET carriers at risk for hereditary medullary thyroid cancer. *Thyroid* 2009; 19: 551 - 554

275. Machens A, Lorenz K, Dralle H. Individualization of lymph node dissection in RET (rearranged during transfection) carriers at risk for medullary thyroid cancer. *Ann Surg* 2009; 250: 305 – 310
276. Elisei R, Romei C, Renzini G, Bottici V, Cosci B, Molinaro E, Agate L, Cappagli V, Miccoli P, Berti P, Faviana P, Ugolini C, Basolo F, Vitti P, Pinchera A. The timing of total thyroidectomy in RET gene mutation carriers could be personalized and safely planned on the basis of serum calcitonin: 18 years experience at one single center. *J Clin Endocrinol Metab* 2012; 97: 426 – 435
277. Skinner MA, Moley JA, Dilley WG et al. Prophylactic thyroidectomy in multiple endocrine neoplasia type 2A. *N Engl J Med* 2005; 353: 1105 - 1113
278. Brauckhoff M, Gimm O, Weiss CL et al. Multiple endocrine neoplasia 2B syndrome due to codon 918 mutation: clinical manifestation and course in early and late onset disease. *World J Surg* 2004; 28: 1305 – 1311
279. Brauckhoff M, Machens A, Hess S et al. Premonitory symptoms preceding metastatic medullary thyroid cancer in MEN 2B: an exploratory analysis. *Surgery* 2008; 144: 1044 – 1051
280. Roman S, Lin R, Sosa JA. Prognosis of medullary thyroid carcinoma: demographic, clinical, and pathologic predictors of survival in 1252 cases. *Cancer* 2006; 107: 2134 - 2142
281. Raffel A, Cupisti K, Krausch M et al. Incidentally found medullary thyroid cancer: treatment rationale for small tumors. *World J Surg* 2004; 28: 397 – 401
282. Franc S, Niccoli-Sire P, Cohen R et al. Complete surgical lymph node resection does not prevent authentic recurrences of medullary thyroid carcinoma. *Clin Endocrinol* 2001; 55: 403 - 409
283. Tisell LE, Hansson G, Jansson S et al. Reoperation in the treatment of asymptomatic metastasizing medullary thyroid carcinoma. *Surgery* 1986; 99: 60 - 66
284. Gimm O, Dralle H. Reoperation in metastasizing medullary thyroid carcinoma: is a tumor stage-oriented approach justified? *Surgery* 1997; 122: 1124 - 1130
285. Kebebew E, Kikuchi S, Duh QY et al. Long-term results of reoperation and localizing studies in patients with persistent or recurrent medullary thyroid cancer. *Arch Surg* 2000; 135: 895 - 901
286. Fernandez Vila JM, Peix JL et al. Biochemical results of reoperations for medullary thyroid carcinoma. *Laryngoscope* 2007; 117: 886 - 889
287. Fialkowski E, DeBenedetti M, Moley J. Long-term outcome of reoperations for medullary thyroid carcinoma. *World J Surg* 2008; 32: 754 – 765
288. Machens A, Dralle H. Benefit-risk balance of reoperation for persistent medullary thyroid cancer. *Ann Surg* 2012; in press
289. Schlumberger M, Basthold L, Dralle H et al. 2012 European thyroid association guidelines for metastatic medullary thyroid cancer. *Eur Thyr J* 2012; 1: 5 – 14
290. Lorenz K, Brauckhoff M, Behrmann C et al. Selective arterial chemoembolization for hepatic metastases from medullary thyroid carcinoma. *Surgery* 2005; 138: 986 – 993
291. Fromigue J, De Baere T, Baudin E et al. Chemoembolization for liver metastases from medullary thyroid carcinoma. *J Clin Endocrinol Metab* 2006; 91: 2496 – 2499
292. Schuffenecker I, Virally-Monod M, Brohet R et al. Risk and penetrance of primary hyperparathyroidism in multiple endocrine neoplasia type 2A families with mutations at codon 634 of the RET proto-oncogene. *J Clin Endocrinol Metab* 1998; 83: 487 – 91
293. Mack LA, Pasiaka JL. An evidence-based approach to the treatment of thyroid lymphoma. *World J Surg* 2007; 31: 978 – 986
294. Graff-Baker A, Roman SA, Thomas DC et al. Prognosis of primary thyroid lymphoma. *Surgery* 2009; 146: 1105 – 1115
295. Graff-Baker A, Sosa JA, Roman SA. Primary thyroid lymphoma: A review of recent developments in diagnosis and histology-driven treatment. *Curr Opin Oncol* 2010, 22: 17 – 22

296. Iyengar P, Mazloom A, Shihadeh F et al. Hodgkin lymphoma involving extranodal and nodal head and neck sites. *Cancer* 2010; 116: 3825 – 3829
297. Behringer K, Thomas RK, Pfreundschuh M, Diehl V, Wolf J. Hodgkin-Lymphom (Morbus Hodgkin). In: *Kompendium Internistische Onkologie*. H. J. Schmoll, K. Höffken, K. Possinger (Hrsg.), 4. Auflage, Springer, Heidelberg, 2006, 2777 – 2828
298. Morgen EK, Geddie W, Boerner S et al. The role of fine-needle aspiration in the diagnosis of thyroid lymphoma: a retrospective study of nine cases and review of published series. *J Clin Pathol* 2010; 63: 129 – 133
299. Basu S, Li G, Bural G et al. Fluorodeoxyglucose positron emission tomography (FDG-PET) and PET/computed tomography imaging characteristics of the thyroid lymphoma and their potential clinical utility. *Acta Radiologica* 2009; 50: 201 – 204
300. Laing RW, Hoskin P, Hudson BV et al. The significance of MALT histology in thyroid lymphoma: a review of patients from the BNLI and Royal Marsden Hospital. *Clin Oncol* 1994; 6: 300 – 304
301. Derringer GA, Thompson LDR, Frommelt RA et al. Malignant lymphoma of the thyroid gland: a clinicopathologic study of 108 cases. *Am J Surg Pathol* 2000; 24: 623 – 639
302. Thieblemont C, Mayer A, Dumontet C et al. Primary lymphoma is a heterogeneous disease. *J Clin Endocrinol Metab* 2002; 87: 105 – 111
303. Tsang RW, Gospodarowicz MK, Pintilie M et al. Localized mucosa-associated lymphoid tissue lymphoma treated with radiation therapy has excellent clinical outcome. *J Clin Oncol* 2003; 21: 4147 – 4164
304. Zelenetz AD, Advani RH, Buadi F et al. Non-Hodgkin's lymphoma. Clinical practice guidelines in oncology. *J Natl Compr Canc Netw* 2006; 4: 258 – 310
305. Weber DC, Peguret N, Dipasquale G et al. Involved-node and involved-field volumetric modulated arc vs. fixed beam intensity-modulated radiotherapy for female patients with early-stage supra-diaphragmatic Hodgkin-Lymphoma: a comparative planning study. *Int J Radiation Oncology Biol Phys* 2009; 75: 1578 – 1586
306. Matsuzuka F, Miyauchi A, Katayama S et al. Clinical aspects of primary thyroid lymphoma: diagnosis and treatment based on our experience of 119 cases. *Thyroid* 1993; 3: 93 – 99
307. Sippel RS, Gauger PG, Angelos P et al. Palliative thyroidectomy for malignant lymphoma of the thyroid. *Ann Surg Oncol* 2002; 9: 907 – 911
308. Joshi A, Chan J, Bruch G et al. Thyroid lymphoma and airway obstruction – is there a rationale for surgical management? *J Clin Pract* 2009; 63: 1647 – 1652
309. Jonak C, Troch M, Müllauer L et al. Rituximab plus dose-reduced Cyclophosphamide, Metoxantrone, Vincristine and Prednisolone are effective in elderly patients with diffuse large-cell B-cell lymphomas of the thyroid. *Thyroid* 2010; 20: 193 – 195
310. Lee J, Won JH, Kim HC et al. Emergency dilation by self-expandable tracheal stent for upper airway obstruction in a patient with a giant primary thyroid lymphoma. *Thyroid* 2009; 19: 193 – 195
311. Mortensen JD, Woolner LB, Bennett WA. Secondary malignant tumor of the thyroid gland. *Cancer* 1956; 9: 306 – 310
312. Shimaoka K, Sokal JE, Pickren JW. Metastatic neoplasms in the thyroid gland. Pathological and clinical findings. *Cancer* 1962; 15: 557 – 565
313. Berge T, Lundberg S. Cancer in Malmo 1958 - 1969. An autopsy study. *Acta Pathol Microbiol Scand* 1977; Suppl; 1 – 235
314. Schröder S, Bürck CD, Heer K de. Metastasen in der Schilddrüse - Morphologie und Klinik von 25 sekundären Schilddrüsengeschwülsten. *Langenbecks Arch Chir* 1987; 370: 25 – 35
315. Silverberg SG, Vidone RA. Metastatic tumors in the thyroid. *Pacific Med Surg* 1966; 74: 175 – 185
316. Haugen BR, Nawaz S, Cohn A, et al. Secondary malignancy of the thyroid gland: a case report and review of the literature. *Thyroid* 1994; 4: 297 – 300

317. Nakhjavani MK, Gharib H, Goellner JR et al. Metastasis to the thyroid gland. A report of 43 cases. *Cancer* 1997; 79: 574 – 578
318. Mirallie E, Rigaud J, Mathonnet M, et al. Management and prognosis of metastases to the thyroid gland. *J Am Coll Surg* 2005; 200: 203 – 207
319. Lam KY, Lo CY. Metastatic tumors of the thyroid gland: a study of 79 cases in chinese patients. *Arch Pathol Lab Med* 1998; 122: 37 – 41
320. Heffess CS, Wenig BM, Thompson LD. Metastatic renal cell carcinoma to the thyroid gland: a clinicopathologic study of 36 cases. *Cancer* 2002; 95: 1869 – 1878
321. Mijji LO, Nguyen GK. Metastatic melanoma of the thyroid mimicking a papillary carcinoma on fine needle aspiration. *Diagn Cytopathol* 2005; 32: 374 – 376
322. Wada N, Hirikawa S, Rino Y et al. Solitary metachronous metastasis to the thyroid from renal clear cell carcinoma 19 years after nephrectomy. *Surg Today* 2005; 35: 483 – 487
323. Sindoni A, Rizzo M, Tuccari G et al. Thyroid metastases from renal cell carcinoma: review of the literature. *Scien World J* 2010; 10: 590 – 602
324. McCabe DP, Farrar WB, Petkov TM et al. Clinical and pathological correlations in diseases metastatic to the thyroid gland. *Am J Surg* 1985; 150: 519 – 523
325. Kim TY, Kim WB, Gong G et al. Metastasis to the thyroid diagnosed by fine-needle aspiration biopsy. *Clin Endocrinol* 2005; 62: 236 – 241
326. Benoit L, Favoulet P, Arnould L et al. Metastatic renal cell carcinoma to the thyroid gland. *Ann Chir* 2004; 129: 218 – 223
327. Iesalnieks I, Winter H, Bareck E et al. Thyroid metastases of renal cell carcinoma: clinical course in 45 patients undergoing surgery. Assessment of factors affecting patients' survival. *Thyroid* 2008; 18: 615 – 624
328. Machens A, Dralle H. Outcome after thyroid surgery for metastasis from renal cell cancer. *Surgery* 2010; 147: 65 – 71
329. Brady LW, O'Neill EA, Farber SH. Unusual sites of metastases. *Semin Oncol* 1977; 4: 59 – 64
330. Blaloch ZN, Sack MJ, Yu GH et al. Papillary formation in metastatic melanoma. *Diagn Cytopathol* 1999; 20: 148 – 151

Erstellungsdatum: 11/2012

Nächste Überprüfung geplant: 11/2016

Die "Leitlinien" der Wissenschaftlichen Medizinischen Fachgesellschaften sind systematisch entwickelte Hilfen für Ärzte zur Entscheidungsfindung in spezifischen Situationen. Sie beruhen auf aktuellen wissenschaftlichen Erkenntnissen und in der Praxis bewährten Verfahren und sorgen für mehr Sicherheit in der Medizin, sollen aber auch ökonomische Aspekte berücksichtigen. Die "Leitlinien" sind für Ärzte rechtlich nicht bindend und haben daher weder haftungsbegründende noch haftungsbefreiende Wirkung.

Die AWMF erfasst und publiziert die Leitlinien der Fachgesellschaften mit größtmöglicher Sorgfalt - dennoch kann die AWMF für die Richtigkeit des Inhalts keine Verantwortung übernehmen. **Insbesondere bei Dosierungsangaben sind stets die Angaben der Hersteller zu beachten!**